108

DES

ALTÉRATIONS DE L'OEIL

DES

ALTÉRATIONS DE L'ŒIL

DANS

L'ALBUMINURIE ET LE DIABÈTE

PAR

MOHAMMED OFF

DOCTEUR EN MÉDECINE DE LA FACULTÉ DE PARIS,
ANCIEN MÉDECIN A L'HOPITAL DE KASR IL AINY,
PROFESSEUR-ADJOINT D'OPHTHALMOLOGIE A L'ÉCOLE DE MÉDECINE DU CAIRE,
CHEF DE CLINIQUE OPHTALMOLOGIQUE DU Dr GALEZOWSKI.

AVEC PLANCHES EN CHROMOLITHOGRAPHIE.

PARIS

ADRIEN DELAHAYE, LIBRAIRE-ÉDITEUR

PLACE DE L'ÉCOLE-DE-MÉDECINE

1870

TABLE DES MATIÈRES

Avant-propos 1

CHAPITRE 1 3

§ 1. Opacité du cristallin 4

§ 2. Rétinite albuminurique 6

CHAPITRE 2. De l'altération des membranes de l'œil dans la glycosurie 81

§ 1. Cataracte diabétique 82

CHAPITRE 3. Rétinite glycosurique 119

CHAPITRE 4. Atrophie de la rétine dans la glycosurie 139

Structure du nerf optique 141

Anatomie pathologique 156

CHAPITRE 5. Ambliopies glycosuriques sans lésions apparentes de l'œil 166

Ambliopies graves sans altérations ophthalmoscopiques appréciables 168

Anatomie pathologique des maladies occulaires 174

Traitement des ambliopies et amauroses dans la glycosurie 178

AVANT-PROPOS.

En prenant pour sujet de notre thèse inaugurale les manifestations oculaires de l'albuminurie et du diabète, notre but a été de réunir dans un travail d'ensemble les diverses notions éparses çà et là dans différents recueils scientifiques et d'y joindre le résultat de notre propre observation.

Nous avons pensé, en les groupant ainsi, rendre plus saisissables les analogies et les différences qui existent dans les maladies de l'œil, survenues sous l'influence de ces deux affections générales.

Bien que des travaux importants aient été publiés sur ces matières, on peut se convaincre cependant, en faisant des recherches dans les ouvrages didactiques d'ophthalmologie, que plusieurs des sujets que nous traitons y sont à peine énoncés. Il en est ainsi, par exemple, pour la rétinite glycosurique, et quant à l'atrophie de la papille, dépendant de cette même affection, beaucoup d'auteurs considèrent encore son existence comme douteuse.

Nous avons pensé que cet état de choses pouvait jeter un faux jour sur l'importance de ces maladies ; ayant été à même d'en observer plusieurs cas, nous avons comparé les observations déjà existantes, avec les nôtres

et nous en avons tiré une description qui, croyons-nous, se rapproche assez de la vérité.

Nous avons analysé tout ce qui est dit dans les auteurs sur les amblyopies glycosuriques *sine materia* et nous en avons conclu que bien souvent cette absence d'altérations tenait à ce que les malades avaient été examinés à une époque où les altérations, quoique existantes déjà, n'étaient cependant pas assez marquées pour pouvoir être appréciées au moyen des instruments que nous avons à notre disposition.

Nous avons eu bien souvent recours, dans le courant de nos études sur ces sujets difficiles, à l'expérience consommée et à l'extrême obligeance de M. le Dr Galezowski ; nous le prions de recevoir ici l'expression de notre bien vive gratitude.

M. le Pr Béhier, M. le Dr Weeker et M. le Dr Perrin ont bien voulu également nous faire part de documents nouveaux et inédits ; nous les prions d'agréer tous nos remercîments pour ces bienveillantes communications, qui nous ont été d'une extrême utilité dans l'élaboration de notre travail.

DES

ALTÉRATIONS DE L'ŒIL

DANS

L'ALBUMINURIE ET LE DIABÈTE.

CHAPITRE PREMIER.

L'albuminurie est, comme on le sait, une affection caractérisée par la présence de l'albumine dans les urines et par la formation d'épanchements dans le tissu cellulaire et dans les cavités séreuses, d'où, un œdème plus ou moins étendu, parfois l'anasarque, et d'où aussi des collections séreuses dans la plèvre, le péritoine, etc.

D'après M. Jaccoud (1), l'albuminurie peut se présenter sous quatre formes différentes :

1° L'albuminurie par modification dans les conditions mécaniques de la circulation rénale, telles que lésions vasculaires des reins, grossesse, maladies du cœur, fièvres palustres, albuminurie nerveuse et choléra;

2° Albuminurie par altération du sang, que l'on observe dans la phthisie pulmonaire, la bronchite capillaire, la pneumonie, la pyémie, la septicémie et le purpura ;

(1) Nouveau dictionnaire de médecine et de chirurgie. Paris, 1864, t. I, p. 520.

3° Albuminurie par altération du sang avec altération rénale, que l'on voit se produire dans les fièvres éruptives, le typhus, la diphthérite, la fièvre jaune, et les intoxications;

4° Albuminurie par lésions rénales idiopathiques primitives.

On voit, par là, le rôle important que jouent, dans l'évolution de cette maladie, la composition du sang et l'état du système vasculaire général.

Ces deux causes jouent aussi un rôle très-important dans la production des altérations des divers organes observées pendant tout le cours de la maladie de Bright.

L'hydropisie, les œdèmes localisés ne sont que des épiphénomènes de ces troubles circulatoires. Sous l'influence de ces mêmes troubles apparaissent, soit des altérations dans les milieux réfringeants de l'œil, telle que la cataracte; soit des infiltrations et des inflammations dans la rétine et le nerf optique, telles que rétinite albuminurique et névrite optique albuminurique. Nous allons nous occuper successivement de ces différentes altérations.

§ 1. *Opacité du cristallin.*

L'opacité du cristallin peut se développer sous l'influence de l'albuminurie, ce qui peut s'expliquer par une sorte de macération de la lentille cristallinienne dans les humeurs liquéfiées de l'œil. Quoique cette opacité soit assez rare, on doit s'étonner, pourtant, de ne trouver dans aucun traité d'ophthalmologie l'albuminurie mentionnée comme une des causes de la formation de la cataracte. Nous devons noter, cependant, avoir vu Mr. Desmarres père examiner soigneusement tous le

malades soumis à l'opération de la cataracte et constater quelquefois l'existence de l'albumine dans leurs urines. M. Galezowski (1), de son côté, a signalé l'existence d'opacité cristallinienne corticale dans l'albuminurie.

Les cataractes qui se forment sous l'influence de l'albuminurie n'ont pas de caractère spécial ; elles sont le plus souvent demi-dures et commencent par les couches corticales. — Ces opacités apparaissent vers la périphérie et s'avancent lentement vers le centre. On les rencontre quelquefois avec les affections des membranes internes de l'œil, telles que la rétinite, etc. M. Galezowski m'a communiqué un fait qu'il a observé dans le service de M. Vigla. Chez une malade, atteinte d'une rétinite albuminurique, le cristallin se troubla successivement à tel point, qu'au bout de quelque temps il était difficile d'examiner sa rétine. Avant ce trouble MM. Vigla, Galezowski, Duchenne (de Boulogne) avaient pu voir avec netteté la rétinite albuminurique dans les deux yeux : disons pourtant que, dans la grande majorité des cas, ce n'est pas dans le cristallin qu'on doit chercher les altérations, mais plutôt dans la rétine.

La marche des cataractes albuminuriques est relativement plus rapide que celle des cataractes qui se développent sous l'influence d'autres causes, et leur opération exige des précautions toutes particulières, si l'on veut prévenir les accidents inflammatoires consécutifs. Dans la troisième partie de notre travail nous exposerons tous les détails concernant les modifications qu'on doit introduire dans le procédé opératoire.

(1) Galezowski. Diagnostic des maladies des yeux, par la chromatoscopie rétinienne, p. 171.

§ 2. *Rétinite albuminurique.*

Historique. — Les observateurs qui se sont occupés de cette question, tels que Fabrice de Hilden, Claudurus, Wells, ont remarqué, avant Bright, les troubles de la vue qui surviennent dans le cours de certaines hydropisies. Ce fait, qui a été mis hors de doute par les recherches d'Imbert-Gourbeyre, est signalé dans le *Moniteur des Hôpitaux*, 3 avril 1856. Mais ces auteurs l'ont mentionné sans y attacher une grande importance : Bright, en 1836, constate un phénomène spécial de la néphrite albumineuse et rapporte l'observation d'un malade chez lequel l'amaurose apparut comme phénomène de début de l'albuminurie, précédant de quinze jours des accidents cérébraux mortels. (Guy's hospital reports, p. 356.)

Addisson (1839) émit l'opinion que l'albuminurie est précédée d'étourdissements, d'obscurités de la vue (Guy's hospital reports, n° 8, avril 1839, p. 1).

Rayer, en 1840, a signalé les troubles de la vue dans la néphrite et dans le diabète (1).

Deux observations préciseront bien cette coïncidence :

Première observation. Le malade X., atteint d'albuminurie, présente les symptômes suivants : le 7 janvier 1831, il ne supporte pas la lumière ; le 8, vue moins sensible ; le 16, la pupille est légèrement contractée.

Deuxième observation. Une femme, chez laquelle l'examen de l'urine a fait découvrir l'existence de l'albumine et du sucre, a la vue très-affaiblie. Une saignée

(1) Traité des maladies des reins.

du bras, des sangsues à l'anus n'améliorèrent point cet état.

Simpson (1848) considère l'amaurose comme un phénomène prémonitoire de l'albuminurie (1).

Une femme, deux jours après la naissance de son cinquième enfant, devint subitement aveugle ; mais la vue revint. A sa sixième grossesse elle est frappée de nouveau et d'une manière subite de cécité, deux semaines après l'accouchement ; mais l'amaurose ne disparut plus et la malade succomba à la suite d'accidents cérébraux. Les urines contenaient de l'albumine en grande quantité.

Ces faits ont été considérés comme très-rares jusqu'à ce que M. Landouzy, de Reims (2), attirât tout spécialement l'attention des médecins sur l'amaurose albuminurique ; c'est à lui, en effet, que revient l'honneur d'avoir, bien avant les recherches ophthalmoscopiques, insisté sur ce phénomène.

Dans un travail publié en 1849, ce professeur avançait :

1° Que l'affaiblissement de la vue est un symptôme presque constant dans l'albuminurie ;

2° Que ce phénomène apparaît avant l'invasion d'autres accidents;

3° Qu'il disparaît et reparaît en même temps que le dépôt albumineux des urines.

Dans un second mémoire, lu en 1850 à l'Académie de médecine, il appuie ses premières affirmations par de nouvelles observations, en y ajoutant cette remarque, que l'amaurose albuminurique paraît, disparaît et re-

(1) Trans. of med. ; 1848.

(2) Landouzy. De la coexistence de l'amaurose et de la néphrite albumineuse. Ann. ocul., t. XXII, p. 129 ; et t. XXVI, p. 134.

vient sans suivre exactement les phases du dépôt albumineux des urines ou de l'œdème.

Ces travaux éveillèrent l'attention d'autres praticiens, et il est résulté des recherches faites par MM. Honoré, Michel Lévy, Martin-Solon et plusieurs autres, que l'amaurose ne peut être regardée que comme une complication exceptionnelle de la présence de l'albumine dans les urines.

Deux malades, soignées par le Dr Ancelon, n'ont offert aucun trouble des fonctions visuelles; elles continuèrent même à se livrer à la lecture pour dissiper les ennuis du long repos auquel leur mal les avait condamnées.

Deux autres n'ont point parlé du moindre désordre du côté des yeux. Pourtant M. Michel Lévy (1) accepta dès le début l'opinion de M. Landouzy, et il a dit avec raison que les symptômes amaurotiques de la néphrite albumineuse avaient passé inaperçus ou avaient été négligés, jusqu'à l'époque où M. Landouzy avait fait sa communication.

A partir de ce moment, ajoute M. Michel Lévy, mon attention se porta sur cette question et sur trois malades atteints de l'affection granuleuse des reins, j'ai observé de légers troubles de la vue.

Imbert-Goubeyre (1856) affirmait de son côté que les troubles de la vision se manifestent aussi bien dans l'albuminurie puerpérale, due à une hyperémie rénale, que dans la maladie de Bright.

En 1850, M. Türk (2), de Vienne, trouva dans la rétine d'un albuminurique la dégénérescence graisseuse de la couche glandulaire de la rétine.

(1) Bulletin de l'Académie de médecine; t. XV, p. 74.
(2) Türk-Zeidscher der uriner aerzte; 1850, n° 4.

Citons aussi les travaux de MM. Forget (*Union médicale*, 1849) et Debout (*Union médicale*, 1850); mais, aucun de ces observateurs n'avait encore examiné le fond de l'œil pendant la vie; ce n'est que quelques années plus tard qu'on a reconnu avec l'ophthalmoscope les altérations rétiniennes propres à cette maladie.

Les premières recherches ophthalmoscopiques sur cette altération oculaire ont été publiées par M. Heymann, et, sur trois cas qu'il a pu observer, il a eu l'occasion, dans un cas, de faire l'autopsie et de constater l'existence d'une dégénérescence graisseuse de la rétine.

Mackenzie (1) signale la dégénérescence graisseuse et les ecchymoses constatées dans cette affection. M. Desmarres père, en 1858, a le premier, en France, décrit les lésions ophthalmoscopiques de l'amaurose albuminurique (2). M. Lécorché (3) publia des faits nouveaux et intéressants au sujet de la rétinite albuminurique, en les appuyant par des observations nouvelles et des recherches microscopiques.

Les travaux plus récents de Follin (4), de M. Galezowski (5) ont démontré que l'albuminurie donne lieu très-fréquemment à des lésions de la rétine et du nerf optique, lésions tellement caractéristiques que, par le

(1) Traité des maladies des yeux; 1857.

(2) Traité des maladies des yeux, t. III, p. 516.

(3) Thèse, 1858.

(4) 1859. Leçons sur l'application de l'ophthalmoscope, aux maladies des yeux.

(5) 1863. Recherches ophthalmoscopiques sur les maladies de la rétine et du nerf optique. — Annales d'oculistique et *Union médicale*, 1864. — Liebreich, 1863. Atlas d'ophthalmoscopie. — Varlomont, 1866. Supplément du Traité des maladies des yeux, de Mackenzie, de Graefe, Virchow, Heymann. Ueber Amaurose bei Brightischer Krankheitt, und Fettdegeneration der Netzhaut. Archiv f. Ophthalmologie, 1856, Bd. II, abst. II, p. 137.

seul examen ophthalmoscopique, il y a possibilité de diagnostiquer la maladie générale de l'organisme.

Pour compléter cette étude historique, nous croyons utile de la faire suivre de l'énumération des quelques autres travaux qui traitent le même sujet.

Lécorché. — De l'altération de la vision dans la néphrite albumineuse (Thèse de Paris, 1858).

Prince. — De la rétinite albuminurique (Thèse de Paris, 1867).

Massaloup. — De l'amaurose, comme symptôme de l'albuminurie (Thèse de Paris, 1858).

Qualigno. — Sulle malattie interne dell' occhio. Milano, 1858, p. 62.

Zander. — Translated by Carter. London, 1864, p. 154.

Mauthner. — Lehrbuch der Ophthalmoscopie. Wien, 1868, p. 362.

E. Jaeger. — Ophthalmoskopischer Hand-Atlas. Wien, 1869, p. 104.

Galezowski. — Du diagnostic des maladies des yeux par la chromatoscopie rétinienne. Paris, 1868, p. 170.

Schweigger. — Leçons d'ophthalmoscopie, trad. française. Paris, 1865, p. 97.

Von Graefe. — Leçons sur la rétinite albuminurique (Ann. d'oculist. 1864, t. LI, p. 120).

Wecker. — Ann. d'oculist., t. LI, p. 338.

Hamon. — Note sur les altérations de la vision, liées à l'albuminurie (*Union médicale*, 1860, p. 422).

Virchow. — Archiv f. pathol. Anat., Bd. X, Taf. II, p. 171. Der Netzhaut und der Schnerven. — Zur pathologischen Anatomie.

Sichel. — Iconographie, pl. LXXVIII, fig. 7.

Nagel. — Die fettige Degeneration der Netzhaut. Archiv f. Ophthalmologie. Berlin, 1860, p. 191.

Wagner. — Archiv. f. pathol. Anat. XII, p. 218. Ueber Amblyopie und e Amaurose bei Brighischer Nierenkrankheit.

H. Muller. — Ueber Veraenderungen an der Choroïdea bei Morbus Bright. Verhandl. der Würzb. phys. med. Gessel. Bd. VII, 1856. Archiv f. Ophthalmologie, IV, absth 2, p. 41.

Danjoi. — De l'albuminurie dans l'encéphalopathie, etc. (Arch. gén. de méd., avril 1864).

Secondi. — Relazione di tre casi di retinite albuminuriche con esito di guerizione ed osservazioni (Giorn. d'ophth. ital., nos 3 et 4, 1863).

Deval. — Du traitement de l'amaurose dans l'albuminurie et le diabète (Bulletin de thérapeutique, 30 mai 1861).

Rava. — De l'amaurose albuminurique, à-propos d'un cas de guérison

parfaite de cette affection (Bulletin de thérapeutique, 15 janvier 1861).

Metaxas. — De l'exploration de la rétine et des altérations de cette membrane visible à l'ophthalmoscope (Thèse de Paris, 1861).

Charcot. — De l'amblyopie et de l'amaurose albuminurique; anatomie et physiologie pathologique (Gazette hebdomadaire, 1858, p. 150.)

Courtois. — Sur les hémorrhagies rétiniennes (Thèse de Paris, 1868).

Landouzy. — De la coexistence de l'amaurose et de la néphrite albumineuse (Annal. d'oculist., t. XXII, p. 129).

Forget. — Recherches cliniques sur l'amaurose comme symptôme de l'albuminurie (Annal. d'oculist., t. XXII, p. 180).

Bouchardat. — De l'affaiblissement de la vue accompagnant les maladies qui ont pour symptôme une modification anomale de la composition de l'urine (Annuaire de thérapeutique, matière médicale, p. 298).

SYMPTOMES OPHTHALMOSCOPIQUES.

La rétinite albuminurique est caractérisée par une infiltration séreuse de la papille du nerf optique, par des épanchements de sang et par des taches exsudatives blanchâtres, disséminées surtout dans la moitié postérieure de la rétine. Toutefois, chacun de ces signes, en particulier, n'est point pathognomonique de cette affection.

Les hémorrhagies rétiniennes, en effet, se rencontrent, comme on sait, dans plusieurs maladies oculaires.

La sclérose des fibres nerveuses se voit aussi dans d'autres inflammations de la rétine, telles que la rétinite leucocythémique, syphilitique, et dans la névro-rétinite par tumeurs cérébrales.

La sclérose de la choro-capillaire, elle-même, vient d'être constatée dans la pigmentation de la rétine; en un mot, tous les symptômes qu'on rencontre dans la maladie que nous étudions peuvent exister dans d'autres formes de rétinite.

On ne pourra donc pas, au moyen de l'ophthalmoscope, diagnostiquer la maladie de Bright par l'examen de chaque symptôme pris isolément.

La présence de ces mêmes altérations dans les deux yeux constitue un caractère important, mais elle peut se constater aussi dans d'autres formes de rétinite, et, par conséquent, ce n'est point encore un signe pathognomonique.

Mais, si chacun de ces symptômes, en particulier, n'est pas suffisant pour établir un diagnostic, il faut dire, cependant, que leur ensemble donne de grandes probabilités ; d'autre part, la situation, la forme, l'étendue des apoplexies et des taches exsudatives, ainsi que l'analyse de divers symptômes fonctionnels, viendront changer ces probabilités en certitude, et cette certitude sera si grande, qu'en bien des cas, après un examen sérieux de chacun de ces signes et de leur groupement, on pourra poser le diagnostic de la maladie générale par la seule considération de ces symptômes oculaires.

Examinons donc successivement ces altérations et ces symptômes.

1° *Infiltration séreuse de la papille et sa congestion.* — La papille du nerf optique à l'état normal est d'un blanc rosé, transparente, avec des contours bien tranchés. Au centre, se fait remarquer une légère dépression plus blanche que le reste. La partie interne de la papille physiologique (image renversée) est moins vasculaire que sa partie externe, comme on peut juger par la fig. 1, pl. I.

Dans la rétinite albuminurique la papille change d'aspect : elle devient plus rouge, vasculaire ; cependant les vaisseaux centraux ne changent pas pendant long

temps de volume ; ce sont les vaisseaux capillaires nourriciers de la papille, qui se congestionnent et impriment à cette dernière une teinte rouge uniforme très-accentuée. On remarque encore dans la papille un aspect louche opalin, qui tient à une infiltration séreuse de la membrane nerveuse. Cet état de la papille est consécutif à un engorgement des vaisseaux du nerf optique et à une gêne de la circulation ; sous l'influence de ces altérations de nutrition, la rétine devient bientôt elle-même opaline, grisâtre, d'un gris sale, de telle sorte que le contour de la papille s'efface de plus en plus, et qu'il est souvent difficile de reconnaître son siége véritable, surtout si l'on n'est pas très-versé dans l'examen ophthalmoscopique. Mais cette difficulté pourra être facilement vaincue, si l'on se rappelle que pour trouver la papille il faut examiner le point d'immergence des vaisseaux centraux. En faisant regarder le malade légèrement en haut et en dedans, on arrivera encore plus facilement à retrouver la papille, puisqu'on sait que, dans ces conditions, elle se trouve directement en face de la pupille. En procédant ainsi, on reconnaîtra l'endroit qu'occupe la papille, quoiqu'on n'en puisse pas distinguer les contours.

L'infiltration rétinienne s'étend au pourtour de la papille sur un espace plus ou moins grand, mais sans dépasser pourtant l'hémisphère postérieur de cette membrane.

2° *Plaques exsudatives blanchâtres.* — Ces plaques plus ou moins nombreuses, disséminées autour de la papille et de la macula, siégent souvent sur le trajet desvaisseaux.

Elles ont des formes très-variées ; en général, elles sont blanchâtres ou d'un blanc jaunâtre, et d'un aspect luisant ; à contours mal délimités, plus ou moins arrondis, dont le volume varie d'une manière très-sensible.

A côté de ces plaques blanchâtres, on aperçoit un nombre considérable de petits points, formant des groupes isolés, qui ne tarderont pas à se confondre et à former au bout de quelque temps de grandes plaques unies. Ces taches sont dues le plus souvent à une dégénérescence graisseuse du tissu cellulaire de la rétine ou bien à une sclérose des fibres nerveuses et des cellules, ou enfin à une sorte d'exsudation plastique.

Malgré la différence du degré d'altération pathologique, l'aspect ophthalmoscopique de ces taches est presque toujours le même et ce n'est que par la marche ultérieure de l'affection et l'examen microscopique qu'on peut reconnaître la dégénérescence graisseuse ou le simple produit d'inflammation.

La première altération, en effet, constituera des taches indélébiles, tandis que la seconde altération peut disparaître par la résorption, sans laisser les moindres traces.

Il est intéressant de signaler le désordre qui se rencontre du côté de la macula. Là, on voit souvent des taches blanchâtres prendre la disposition régulière en forme d'éventail s'épanouissant au pourtour *de la fovea centralis*.

Les lignes, qui composent cette figure, semblent toutes converger vers le centre de la macula lutea, comme on le voit sur la figure 5, pl. III.

Ces taches proviennent, comme Müller et Schweig-

ger l'ont démontré, d'une sclérose des fibres nerveuses.

D'après Bergmann, en effet, les fibres radiaires de la rétine décrivent une espèce de courbe, en convergeant vers le centre de la macula. On rencontre des malades, surtout parmi les femmes, chez lesquels on constate des altérations analogues dans la macula, sans qu'il y ait de l'albuminurie.

Les auteurs considèrent ces altérations comme le reste de rétinites albuminuriques, dont ces femmes ont pu être atteintes pendant leur grossesse.

3° *Hémorrhagie rétinienne.* — A côté des taches blanches exsudatives, on rencontre des hémorrhagies plus ou moins nombreuses, dont les unes empiètent sur la papille et dont les autres sont disséminées de distance en distance sur l'hémisphère postérieur de la rétine.

Les hémorrhagies dans cette affection ont ordinairement une forme radiaire, striée; souvent même le sang extravasé suit, sur une grande étendue, les vaisseaux rétiniens eux-mêmes.

D'après Scheiweigger, on observe, en effet, une dégénérescence graisseuse, et quelquefois une infiltration scléreuse de leurs parois, ce qui prédispose naturellement aux hémorrhagies; Virchow a constaté des foyers hémorrhagiques très-petits situés en grande partie dans les endroits de la rétine, dont les éléments principaux, ainsi que les parois vasculaires, étaient sclérosés.

Ces hémorrhagies sont habituellement produites par la rupture des vaisseaux capillaires; lorsque, au contraire, les grandes branches vasculaires sont rompues, c'est habituellement aux veines qu'on doit rapporter ces ruptures.

Les branches artérielles principales sont rarement rompues dans cette affection.

Les hémorrhagies de la rétine subissent avec le temps, des modifications notables. D'abord, elles apparaissent comme taches rouges écarlates sur le fond orangé et pigmenté de la choroïde ; mais, à un moment donné, elles se transforment, deviennent plus pâles et, probablement par suite de la métamorphose que subissent les corpuscules sanguins, ou par l'effet de la dégénérescence graisseuse des éléments rétiniens, elles s'effacent et se transforment en amas blanchâtres plus ou moins éclatants.

Les apoplexies veineuses sont ordinairement moins graves que celles qui sont consécutives à la rupture des artères et on les voit bien souvent se résorber complétement sans laisser la moindre trace.

Il n'en est pas de même de l'apoplexie de la macula ; la moindre altération amène une déchirure de la rétine et une désorganisation des éléments essentiels de la vision ; ce qui amène consécutivement une abolition partielle ou totale de la vision centrale.

Il est rare de voir les épanchements sanguins dépasser les couches de la rétine ; pourtant, on voit, dans quelques cas, la rétine se déchirer et laisser passer le sang jusque dans le corps vitré, d'où des flocons plus ou moins nombreux dans ce milieu réfringent.

Quant à leur forme radiaire et oblongue, elle s'explique, d'après Scheiwegger, par la couche de la rétine où ces épanchements se sont faits. Elles prennent, en effet, cette forme, quand ceux-ci occupent la couche des fibres nerveuses ; lorsque, au contraire, ils envahissent les couches moyennes de la rétine, leurs formes sont

irrégulières et arrondies. Le nombre de ces hémorrhagies est souvent très-restreint, mais il existe des cas dans lesquels toute la rétine est couverte d'épanchements sanguins sans qu'il y ait même la moindre trace d'exsudation blanchâtre. On connaît aussi des cas de rétinite albuminurique sans apoplexie rétinienne.

Les altérations du système vasculaire, soit de la rétine, soit de la choroïde, peuvent donner lieu à des épanchements séreux très-abondants; il suffit que le corps vitré soit préalablement ramolli et liquéfié pour que le liquide épanché *décolle la rétine* en s'accumulant entre elle et la choroïde.

Les cas de décollement de la rétine, dans l'albuminurie, ne sont pas très-rares. Ce décollement se place habituellement à la périphérie (vers l'ora serrata) et produit une perte complète d'une grande partie du champ visuel.

La vision centrale est en même temps altérée, à tel point que les malades peuvent à peine distinguer les gros objets.

La rétine décollée se présente sous forme de membrane blanchâtre, flottan tà chaque mouvement de l'œil et pouvant quelquefois simuler le flocon du corps vitré.

La partie décollée de la rétine change de couleur et acquiert une teinte gris blanchâtre, à la surface de laquelle on voit serpenter les vaisseaux plus foncés et plus flexueux qu'ailleurs.

Les flexuosités des vaisseaux sont très-caractéristiques ; elles suivent toutes les inflexions et les plis de la rétine flottante et forment, par places, des coudes à angle droit; souvent ils disparaissent sous le même pli pour ne reparaître ensuite à la surface de ce même pli qu'à une très-grande distance.

5° *Névrite optique.* — L'infiltration des éléments rétiniens peut surtout être concentrée dans la substance du nerf optique. Le volume de ce dernier augmente d'une manière notable ; la papille se gonfle et devient saillante ; puis, le gonflement s'étend au pourtour de cette dernière jusqu'à une certaine distance, comme on peut voir par la figure ci-jointe (fig. 7).

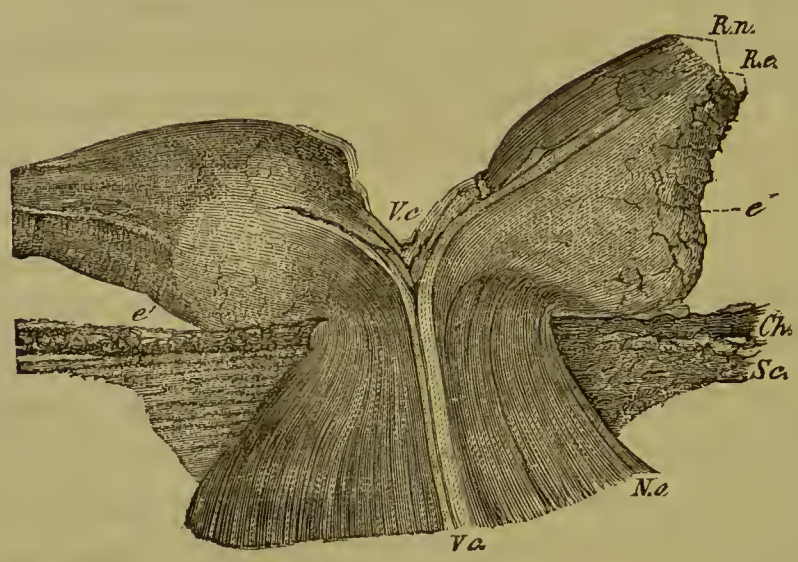

Fig. 7 (Sheweigger).

Il faut dire, pourtant, qu'un degré aussi avancé de la tuméfaction de la papille est très-rare ; ordinairement, on n'y voit qu'une suffusion séreuse, analogue à celle de la rétine elle-même. Mais, prenant en considération ces cas exceptionnels, nous devons rechercher l'albuminurie, toutes les fois qu'il s'agira de diagnostiquer la nature d'une névrite optique.

6° La choroïde peut subir des changements plus ou moins marqués et, selon les recherches de Müller, la sclérose de la couche corio-capillaire peut se développer.

Dans les endroits correspondants à cette sclérose, M. Scheivegger a trouvé l'épithélium choroïdien dépourvu de son pigment; mais, d'après ce même auteur, ces faits ne sont pas constants et s'observeraient surtout au voisinage de la papille.

Quelquefois, pourtant, cette affection de la choroïde peut devenir beaucoup plus accentuée et former une vraie choroïdite atrophique avec des taches pigmentaires plus ou moins nombreuses situées vers l'*oraserrata*.

7° A tous ces signes ophthalmoscopiques, que nous avons décrits plus haut, il faut ajouter encore ce fait que, dans la rétinite albuminurique, les mêmes altérations existent presque toujours simultanément dans les deux yeux, et c'est un symptôme important de la rétinite albuminurique.

Mais les altérations de la rétine ne sont pas toujours aussi caractéristiques et aussi franchement accusées que celles que nous avons décrites; il arrive des cas dans lesquels, malgré le trouble très-prononcé, on découvre à peine quelques taches ecchymotiques et une suffusion séreuse dans la papille.

Nous avons été témoin, dans le service de M. le professeur Béhier, d'un cas de rétinite albuminurique, dont nous nous empressons de rapporter ici l'observation. Ce que nous signalons surtout de remarquable dans cette circonstance, c'est l'amélioration très-notable de la vue, ainsi que la disparition des altérations anatomiques de la rétine, sous l'influence du traitement général prescrit par M. Béhier.

Voici les détails de cette observation :

OBSERVATION I.

Néphrite. — Albuminurie. — Accidents du côté de la rétine.

C.... (François), âgé de 40 ans, cocher, entre à l'hôpital de la Pitié le 31 mars 1868. — Cet homme, toujours bien portant, s'établit définitivement à Paris en 1853. Il entre comme palefrenier à la Compagnie générale des voitures de place; exposé au froid et à l'humidité, il était souvent atteint de courbature, maux de reins; il est même, à trois reprises différentes, atteint d'accidents du côté de la poitrine, avec point de côté, qui nécessitent l'emploi de vésicatoires : il paraît avoir eu de légères pleurésies compliquées de bronchite, qui ne l'ont arrêté, chaque fois, que huit jours environ.

Marié en 1853, il eut deux enfants qui jouissent d'une bonne santé.

Mars 1867. Il change de fonctions et devient cocher de la même Compagnie; il est exposé dès-lors à de nouvelles influences. Déjà avant cette époque, il avait eu de légers accidents alcooliques : pituite du matin, fourmillements et crampes dans les doigts et dans les pieds; le soir, maux de tête, tremblement des bras... Mais, à partir de cette époque, il semble avoir abandonné ses habitudes alcooliques et ne se plaint d'aucun accident.

Pendant le cours de l'hiver dernier, il fut légèrement enrhumé et éprouva quelques maux de reins, résultant de la station assise. Il se plaint aussi de fréquents battements de cœur, lorsqu'il se livre à des exercices un peu violents. Cependant, jamais il n'a eu de rhumatisme.

1er mars 1868. Dès les premiers jours du mois de mars, à la suite d'assez grands froids et de jours pluvieux, pendant lesquels il fut exposé à la pluie et à de nombreux refroidissements ; à la suite aussi de serviees de nuit assez fréquents, il fut pris d'aceès de suffocation et de palpitations plus fréquents que d'habitude ; puis survinrent de petits frissons pendant la journée et surtout le soir, durant au plus une demi-heure, avee sueurs nocturnes, et des maux de reins plus violents que ceux oeeasionnés par la fatigue ordinaire ; il eontinue malgré eela son travail ; l'appétit était peu troublé ; une légère toux l'ineommodait surtout.

Le 16. Tous ees phénomènes allèrent en augmentant légèrement jusqu'au 16 mars ; il s'aperçut alors qu'il avait les malléoles et les pieds enflés : eet œdème alla en croissant jusqu'au 20 mars.

En même temps, il éprouvait, de ehaque eôté des reins, des douleurs vagues, avee irradiation du eôté des parois thoraeiques, eonstrietion en eeinture, faiblesse et pesanteur des jambes. Les frissons eontinuaient le soir, et, de temps en temps, pendant la journée ; et une eourbature générale allait en s'aeeusant de plus en plus, ainsi qu'un sentiment d'oppression et d'étouffement.

L'appétit était eneore bon, seulement les digestions étaient diffieiles et la déglutition œsophagienne paraissait gênée. Les urines étaient, dit-il, rouges et un peu troubles, mais aueune diffieulté dans la mietion. En même temps, la vue devient légèrement trouble. Il travaille eneore jusqu'au 20 mars.

Le 20. Ayant alors les jambes, les mains, la figure (surtout le matin) et les paupières enflées, il va consulter le médeein de la Compagnie qui lui ordonne le

repos. — Pr. purgation; tisane de queues de cerises et nitrate de potasse. 1 granule de digitaline.

Après quatre ou cinq jours de traitement, les mains, les bras et la figure désenflèrent un peu, mais la douleur en ceinture (qu'il indique d'une manière assez nette) continua; elle était surtout sensible dans la toux et dans la marche ; elle cessa le 30 mars. Les urines persistent à être rouges, troubles ; il compare leur couleur à celle *du vin étendu d'eau;* cependant l'intensité de leur coloration diminue un peu, quelques jours avant son entrée.

Le 25. Il vomit, le soir, un verre environ de liquide verdâtre (il était à jeun). Les palpitations de cœur étaient très-violentes, le fatiguaient beaucoup et ébranlaient la poitrine. L'appétit était diminué. A partir de ce moment, tout semble aller mieux jusqu'à son entrée à l'hôpital.

Le 31 mars. Cet homme, fort et vigoureusement constitué, paraît avoir joui d'une bonne santé jusqu'à ce jour; la face est colorée, mais avec une teinte jaune, rappelant celle des malades atteints de maladie de cœur. Les jambes sont œdématiées, surtout à la partie inférieure; les parois abdominales également; elles sont dures et tendues; depuis qu'il est au lit l'œdème a diminué. La bouche est sèche, pâteuse; la langue couverte d'un enduit assez épais ; l'appétit nul, et le peu d'aliments, qu'il prend, digèrent difficilement. Pas de diarrhée, ni de coliques; il va à la selle une fois par jour environ. La région lombaire et celle des reins est peu douloureuse, il y a plutôt pesanteur que douleur véritable. Mais, si l'on saisit entre la main et le pouce la région rénale droite, on provoque, en pressant, une douleur profonde assez vive, qui s'irradie un peu dans l'aine du même côté. Pas de douleur pour uriner; ce-

pendant l'urine est rouge et albumineuse(voir le tableau). Rien dans la poitrine, ni dans les organes, autres que le cœur, qui est gros : les battements soulèvent fortement la poitrine, la matité donne cinq et même six travers de doigt. Aucune altération notable des bruits du cœur ; cependant le premier bruit à la pointe est un peu sourd et légèrement prolongé, mais on n'ose affirmer une altération organique. Pouls, 75 puls. Peau sèche, un peu chaude. La vue est trouble, il ne peut lire. — Pr. : Bouillons.

Le 1er avril. Le malade est mieux qu'hier, l'appétit revient; la langue et la bouche moins sèches. Pouls, 72, sans irrégularité ; quelques douleurs partant du côté droit et s'irradiant du côté de l'ombilic, mais profondes, sourdes et revenant par accès ; il les compare à des coliques. Le ventre toujours tendu, l'œdème des jambes diminué. — Pr. : 1 portion ; tannin.

Le 8. L'œdème a complétement disparu ; l'appétit est bon ; le malade paraît plus maigre que le jour de son entrée ; les palpitations ont cessé seules ; la douleur du côté droit persiste ; surtout quand on palpe profondément. Quand il marche, il sent une douleur obtuse, qui s'irradie dans la jambe droite. — Pr. : 2 portions ; tannin.

Le 12. Il est plus fatigué, digère mal, il a eu des renvois, des vomissements, la langue est sale, la bouche sèche. Les yeux sont plus malades ; la vue plus trouble. Douleur épigastrique et aux lombes. — Pr. : 2 gr. ipéca.

Le 15. Tous les accidents gastriques ont cessé ; on a suspendu le tannin hier; les urines redeviennent rouges. — Pr. : 2 portions, cesser le tannin.

Le 16. La douleur du côté droit allant en augmentant,

on ordonne l'application de douze points de caustique sur la région lombaire.

Le 17. Le lendemain le malade se sent soulagé, la douleur a presque disparu. Les urines redeviennent naturelles, pas d'albumine. — Pr. : 3 portions.

Le 18. Les yeux vont mieux, mais la vue est toujours trouble ; le malade voit les objets colorés en jaune clair; les contours des objets ne sont pas nets, mais troubles; pas de strabisme, la papille est mobile.

Examen ophthalmoscopique. Les papilles sont très-congestionnées, les vaisseaux fortement dilatés. Les contours de la papille sont peu nets; en certains points on voit des suffusions rouges, pas d'exsudats.

Le 19. Il éprouve depuis hier quand il marche de la faiblesse dans les jambes et surtout dans les genoux et les chevilles. Il a eu quelques frissons légers, débutant derrière les épaules et descendant le long de la colonne vertébrale du côte des reins, puis chaleur générale et sueurs qui le soulagent. Quelques nausées. La douleur de reins n'a pas augmenté.

Le 21. Les yeux vont mieux; le malade a pu écrire, quoique avec une certaine difficulté.

Le 22. Les yeux sont presque guéris. M. Galezowski les a examinés hier, on ne trouve plus rien à l'œil gauche.

Dans l'œil droit, qui a toujours été le plus malade, la papille n'est pas encore très-nette, surtout vers son bord gauche, et on remarque sur le trajet du vaisseau supérieur une petite traînée d'exsudat.

Les douleurs de rein n'ont pas encore cessé, cependant le malade se promène sans fatigue ; bon appétit. Rien dans les urines.

Le malade ne présente plus aucun accident, pouvant se rapporter à sa néphrite, mais il est un peu enrhumé; il est maigre et son appétit n'est pas revenu complétement. Plus d'albumine dans l'urine.

1er mai. Il est toujours maigre; l'appétit ne revient pas; on l'ausculte et on ne trouve rien, mais il a malgré cela un teint jaune, une figure pâle, qui indiquent une constitution détériorée.

Le 5. Il sort sur sa demande; mais toussant toujours un peu, on craint qu'il n'y ait quelques accidents de tuberculose commençante du côté des poumons. En effet, on trouve, au sommet gauche, un peu de matité, de l'expiration prolongée, du souffle, en un mot tous les signes d'une induration du tissu pulmonaire. Si l'on rapproche de ce fait la toux, l'amaigrissement, la sueur nocturne et les autres accidents analogues avec le teint pâle, on peut craindre et même affirmer avec certitude la présence de tubercules dans le poumon gauche.

DATES.	QUANTITÉS.	DENSITÉ.	COLORATION.	ALBUMINE.	TUBES ÉPITHÉLIUMS.	SELS.
1er avr.	500	30	M. Rouge.	10 p. 150	Granulations,	Pas.
2 avr.	650	26	s. Rougeâtre.	5 p. 150	pas de tubes épithéliums.	=
3 avr.	1.450	14	Jaune pâle troub.	3 p. 150	Tubes granul. leux et quelques granul.	Pas.
4 avr.	1.500	14	jaune troub.	Pas.	—	—
5 avr.	1.650	14	j. clair.	—	—	—
7 avr.	—	8	j. clair.	—	—	—
—	—	—	—	—	—	—
16 avr.	850	30	j. rouge.	Pas.	Pas.	Pas.
20 avr.	—	—	—	Pas.	—	—

SYMPTOMES FONCTIONNELS OU PHYSIOLOGIQUES.

La rétinite albuminurique se déclare habituellement d'une manière très-lente et amène, au début, si peu de troubles dans la vision que les malades ignorent pendant longtemps que leur vue est attaquée.

Pourtant les choses ne se passent pas toujours ainsi et, dans certains cas, la vue devient trouble tout d'un coup, dans un seul œil d'abord, ou dans les deux yeux à la fois.

Cela a lieu surtout chez les femmes enceintes, avant ou pendant l'accouchement, notamment lorsque l'albuminurie chez elles provoque des accidents éclamptiques. A un moment donné elles sont prises de symptômes généraux graves, de vomissements, de diarrhée, de céphalalgie, d'attaques convulsives, et de tous les autres phénomènes qui accompagnent l'éclampsie.

Après une ou deux crises analogues, les malades s'aperçoivent que leur vue se trouble sensiblement, et cet affaiblissement est dû à la rétinite albuminurique.

L'accouchement arrête souvent la marche de l'affection générale et amène une amélioration notable de la vue ; mais il arrive aussi que, malgré la délivrance, l'état général s'aggrave de plus en plus, et que la vue continue à s'affaiblir. Par la compression qu'elles subissent, les fibres nerveuses optiques sclérosées s'atrophient, et la vue se perd définitivement. Les malades succombent, en général, à l'affection cérébrale.

Un fait de ce genre a été observé avec beaucoup de soin par M. le professeur Béhier, et nous devons à

l'obligeance de notre ami M. Thirion (interne des hôpitaux) l'intéressante observation que nous rapportons.

Cette histoire mérite d'autant plus d'intérêt qu'elle indique la marche de l'affection générale et oculaire depuis son début jusqu'à l'issue fatale. Nous avons eu l'occasion de suivre nous-même la malade pendant tout le temps qu'elle est restée dans le service, et nous avons pu examiner avec le plus grand soin l'état de ses rétines.

OBSERVATION II.

Néphrite. — Urémie. — Amaurose.

T..... (Célina), âgée de 21 ans, jardinière, entrée à l'hôpital de la Charité le 12 février. Pendant les derniers jours du mois de janvier cette femme était occupée à éplucher de la salade dans un lieu très-humide ; continuellement accroupie dans la position que prennent ordinairement les laveuses, elle devait à tout moment faire des efforts de rein pour se relever, ce qui lui occasionnait une fatigue très-grande : aussi, le soir elle éprouvait des douleurs de reins très-vives avec quelques légers frissons, et des sueurs au moment où elle se mettait au lit.

Enceinte depuis sept mois et demi environ, elle n'avait jamais éprouvé aucun accident jusqu'à ce moment : son état augmentait seulement la fatigue.

1er et 2 février. Elle commença à éprouver de la difficulté pour uriner, douleur et cuisson à la vulve, et surtout au méat, et douleur sourde à la partie inférieure du ventre, au-dessus du pubis.

L'urine, d'abord trouble, devient sanguinolente; et,

en même temps s'établit une diarrhée assez vive avec des selles colorées par du sang provenant probablement d'hémorrhoïdes qu'elle a depuis le début de sa grossesse. Quelques coliques.

Le 4. Tous ces phénomènes augmentent le 3 février lorsque le 4 février, vers deux heures du soir, elle commence à éprouver une violente douleur dans les reins et dans l'estomac; en même temps, des vomissements qui durent pendant toute la soirée; elle vomit d'abord des aliments, puis une assez grande quantité de bile. Elle se sent très-affaiblie, mal de tête; enfin, la douleur de rein se localise surtout à droite. Pendant toute la nuit qui suivit, elle eut des petits frissons suivis de sueur.

Le 5. Elle reste couchée toute la journée; sueurs abondantes, douleurs de rein violentes, et augmentan au moindre mouvement; elle rend de l'urine en petite quantité, mais très-colorée; elle a deux selles diarrhéiques avec coliques vives. Manque d'appétit. Mauvais goût dans la bouche. Céphalalgie frontale.

Le 6. Tous les phénomènes vont en augmentant, la diarrhée surtout, et en même temps apparaît le trouble de la vue dans les deux yeux; la malade commence à délirer. Les jambes et les paupières sont enflées.

Du 6 au 12. La situation va en s'aggravant; le délire, la perte, ou plutôt, le trouble de la vue; bientôt elle ne peut plus garder ni matières féeales ni urine; c'est alors qu'on la fait entrer à l'hôpital, le 12.

Le 13. A la visite du matin, on trouve la malade dans le décubitus dorsal, presque immobile; la face est bouffie, d'une teinte jaune; les paupières œdématiées,

les yeux ternes et hagards. Elle répond difficilement aux questions qu'on lui adresse ; les lèvres et la langue sèches et couvertes de fuliginosités épaisses qui augmentent encore cette difficulté pour parler ; la physionomie hébétée. Elle distingue à peine les personnes qui l'entourent. Enfin, quand elle est seule, elle délire, marmotte des paroles incohérentes, mais à voix basse ; pas de convulsions, ni de strabisme.

Les jambes sont fortement œdématiées, pâles; le ventre développé, correspondant à une grossesse de huit mois, est tendu, luisant ; les parois sont œdématiées et conservent l'empreinte du doigt.

Une douleur vive dans les reins, surtout à droite. Elle s'irradie, surtout du côté de la jambe, ou plutôt de la cuisse droite.

Diarrhée abondante, avec coliques légères ; elle ne peut retenir ni les urines ni les matières fécales qui la souillent continuellement. Elle prétend qu'elle sent remuer son enfant. L'examen stéthoscopique laisse quelques doutes, car les parois épaisses rendent l'examen difficile.

La peau est chaude, couverte de sueurs : le pouls est vif, et présente un dicrotisme marqué.

L'urine, dont on peut difficilement se procurer une petite quantité, est trouble, rougeâtre, et contient une grande quantité d'albumine. En laissant déposer, on y trouve quelques globules de sang et des tubes hyalins; quelques-uns sont recouverts de cellules épithéliales granuleuses.

Prescription : 120 gr. de potion de Tood (alcool) qui seront continués, 200 gr. d'infusion de café, 100 gr. de vin de Bagnols ; 2 gr. ext. de quinquina.

Jusqu'au 25 février, son état reste à peu près ast-

tionnaire : la diarrhée, cependant, diminue beaucoup.

Elle se plaint depuis quelques jours de ne plus sentir remuer son enfant ; l'œdème augmente légèrement.

Le 25. Le délire cesse un peu, ainsi que la carphologie ; mais le coma augmente. Somnolence presque continuelle.

Le 27. Le matin, à 6 heures, est prise assez subitement de douleurs dans le ventre et dans les reins. Elle se plaint pendant quelques instants, et, tout à coup, elle s'aperçoit qu'elle accouche. L'enfant était mort, et cet accident remontait probablement à une dizaine de jours, et même plus. Les pertes de sang furent peu considérables ; bientôt s'établit un léger écoulement de sérosité rouge. Aucun accident.

Le lendemain, M. Béhier en palpant l'abdomen, trouva une douleur au niveau des annexes du côté droit, qui était gonflé, et ordonna l'application de la glace sur le ventre. Même prescription.

Le 1er mars. Le coma est devenu plus profond, la malade semble dormir continuellement ; elle mange cependant des bouillons et des potages. La douleur de reins a beaucoup diminué ; les urines sont plus abondantes ; toujours incontinence, et beaucoup d'albumine des cylindres granuleux ; plus de sang : mais on est obligé de renoncer à examiner les urines chaque jour, car elles s'écoulent continuellement malgré elle.

Le 2. Le coma diminue ; la langue devient plus humide, le mieux est très-sensible.

Le 3. La vue s'éclaircit légèrement ; le coma a presque cessé ; il ne reste que la somnolence ; la douleur du ventre persiste, aussi on conserve la glace.

Le 6. Examen de l'urine : l'albumine a diminué de quantité; la chaleur donne seulement une teinte louche, et non pas un dépôt abondant comme précédemment. Le dépôt est examiné au microscope : on y trouve un grand nombre de globules de pus graisseux et granuleux; des cellules épithéliales, mais à peine quelques tubuli, des cristaux de phosphate ammoniaco-magnésien, en petite quantité.

En examinant avec soin la malade, on remarque que la jambe droite est complétement immobile ; la malade ne peut la soulever comme elle fait de la jambe gauche. Sensibilité à la pression au-dessous du genou, cependant rien au mollet, ni empâtement ni douleur; rien sur le trajet des veines; la malade dit que depuis qu'elle est accouchée, elle sent dans cette jambe des fourmillements douleur vive également depuis quelques jours dans la région rénale droite. On craint un abcès, mais on ne trouve aucun autre symptôme que la douleur et une sensibilité des apophyses épineuses à la pression ; ni empâtement, ni chaleur, ni rougeur, ni développement ou saillie anormale. Les phénomènes généraux sont un peu meilleurs : langue humide, intelligence lucide, avec un peu de somnolence et de lenteur dans les réponses ; les yeux sont toujours voilés.

Le 10. L'œdème a beaucoup diminué; la jambe droite commence à remuer un peu, la douleur a presque disparu, l'appétit revient aussi, la diarrhée a presque cessé complétement. La face ne présente plus de bouffissure ; la malade distingue les personnes qui l'entourent ; elle ne peut voir encore distinctement le numéro qui est au pied de son lit.

Le 12. Depuis ce matin à 7 heures, les yeux sont

devenus plus malades, elle ne voit plus qu'un brouillard, et distingue à peine qu'il fait jour ; les phénomènes généraux vont cependant en s'améliorant : l'albumine est peu abondante, on enlève la glace.

Le 13. M. Galezowski examine les yeux et trouve une double rétinite albuminurique, surtout du côté droit; la papille a presque complétement disparu ; elle est comme fondue avec les parties voisines ; à la partie supérieure, on voit une tache apoplectique, des traces d'atrophie; le nerf optique est aussi enflammé, rouge ; on voit autour de la papille des taches blanches irrégulières, qui sont des exsudats, et, enfin, sur la choroïde, on remarque des traces d'atrophie caractérisées par des taches jaunâtres à bords nets.

L'urine contient toujours des traces d'albumine, mais un peu plus abondantes que les jours derniers ; rien à noter de particulier.

Le 20. La diarrhée, qui avait beaucoup diminué depuis quelques jours, reparaît plus violente avec coliques ; aussi on suspend le traitement.

Sous-nitrate de bismuth, potages.

Le 25. Examen des yeux par M. Galezowski, qui trouve la papille toujours trouble et voilée, du côté droit surtout, le côté gauche étant toujours moins malade; les bords ne sont pas nets; ils se confondent toujours avec les parties voisines ; il y a comme une suffusion rougeâtre sur toute la papille droite, vers le centre une tache ecchymotique, les vaisseaux gonflés, variqueux. Les traces d'exsudat ont disparu.

Le 26. On remarque une tache pigmentaire dans le point qu'occupait le point hémorrhagique constaté au premier examen. Les traces d'exsudat

ont disparu, mais les plaques d'atrophie se sont étendues.

Le sous-nitrate de bismuth est suspendu : bouillon, potage, vin de quinquina, vin de Bagnols.

La malade perd toujours sous elle ; la diarrhée a diminué ; l'urine est toujours albumineuse. Quelques tubuli granuleux.

La langue redevient rouge et humide. La fièvre a reparu; perte d'appétit. Ces phénomènes sont dus à une escharе qui s'est développée à la partie postérieure du sacrum, et qui, depuis quelques jours, augmente avec rapidité.

Depuis plusieurs jours toute trace d'œdème a disparu. La malade se plaint de douleurs dans le ventre : on ne trouve rien pour les expliquer.

5 avril. A partir de ce jour, des phénomènes graves, qui avaient débuté vers la fin du mois de mars, ont toujours été en augmentant. L'escharе s'étendait, devenait fétide ; la fièvre ne discontinuait pas. Dégoût pour les aliments ; langue sèche ; maigreur de la face ; vue presque complétement perdue. Diarrhée fétide. C'est à peine si l'on peut recueillir quelques gouttes d'urine ; qui est toujours albumineuse. Le coma apparaît de nouveau, le 12. Le 15 avril, la malade a perdu toute connaissance. Haleine fétide sans toux ni crachats. Elle refuse toute alimentation ; elle meurt le 19 avril pendant la nuit.

Depuis le 10, les jambes, et surtout la droite, avaient perdu tout mouvement.

L'escharе s'était étendue, et avait dénudé le sacrum, sans cependant empiéter sur les parties voisines.

Autopsie le 21 avril 1868, trente-six heures après la mort.

Aspect extérieur. — Rien à noter, si ce n'est un léger œdème au niveau des chevilles. Les jambes sont sèches; au niveau du sacrum, on remarque une eschare large comme la main; la partie postérieure de l'os est complétement dénudée, mais cependant il n'est pas détruit, et le canal médullaire n'est pas ouvert.

Poumons. — Ces organes sont ramollis, diffluents, verdâtres; ils crépitent à peine et répandent une odeur presque gangréneuse; cet état est-il dû à une décomposition cadavérique avancée, ou bien existait-il déjà, quoiqu'à un moindre degré, pendant la vie? on ne peut le dire d'une manière certaine, et cependant, quelque temps avant la mort, on avait senti une odeur gangréneuse de l'haleine. En examinant avec soin le poumon, on ne trouve, cependant, aucun abcès évident, ni aucun point gangréneux bien net, ni bien limité.

Le foie présente la même altération : il est verdâtre, mou, diffluent; il répand une odeur forte et nauséeuse.

Examen microscopique. — Les cellules hépatiques sont remplies de granulations pigmentaires abondantes, petites, jaunes, et d'une multitude de granulations graisseuses, mais aucune vésicule graisseuse; on a donc là la forme de dégénérescence graisseuse des cellules hépatiques, avec tendance à la destruction, forme qui a été bien étudiée par les Allemands, et qu'on retrouve toujours dans les maladies infectieuses et générales. Cette forme diffère beaucoup de la dégénérescence graisseuse, lente, dans les cas de maladie chronique, car ici la cellule ne tend pas à se détruire, mais elle se remplit seulement de vésicules graisseuses.

Rate. — Augmentée de volume, noire, friable et ramollie.

Cœur. — Mou, flasque; les valvules sont intactes, et les fibres musculaires sont couvertes de granulations graisseuses fines, qui masquent les stries du muscle.

Cerveau. — Rien, anémié.

Utérus. — Rien.

Yeux. — (Ces organes, qu'il eût été intéressant d'étudier, n'ont pu être pris, car le corps a été réclamé par la famille.)

Reins. — Un peu plus volumineux qu'à l'état normal, ces organes sont mous, d'un aspect livide, brun ; le capsule, quoique peu épaissie, se détache presque spontanément de l'organe, qui présente alors un aspect musculeux, avec des parties jaunes saillantes, et d'autres, au contraire, noires et gorgées de sang. Les étoiles de Varhein sont très-dilatées, d'aspect variqueux. Presque tout le tissu cellulo-graisseux qui entoure les reins a disparu, et ceux-ci flottent assez librement de chaque côté de la colonne vertébrale.

Le rein droit paraît plus mou que le gauche,et sa surface est plus irrégulière.

A la coupe, le tissu des reins paraît mou ; il est marbré, surtout au niveau des pyramides de Malpighi; là, des traînées jaunes alternent avec des traînées rouges et foncées, qui ne sont que des gros vaisseaux gorgés de sang :

La substance corticale, augmentée d'épaisseur, est marbrée, mais d'une manière irrégulière; on ne distingue plus les glomérules de Malpighi.

Enfin, quand on presse sur la surface de section, on fait sourdre une grande quantité de liquide roux, sale, sur lequel nagent une grande abondance de gouttelettes

graisseuses qui annoncent une dégénérescence graisseuse très-avancée des reins.

Examen microscopique. — Pratiqué après durcissement du rein dans l'acide chromique, car il était tellement mou au moment de la mort, qu'on ne pouvait faire une seule coupe. On pouvait seulement reconnaître dans le liquide des cellules granuleuses, déformées, et des gouttelettes de graisse libres ou enfermées dans des cellules. Les cellules des tubuli sont encore en place, mais elles sont grosses, un peu déformées et fortement granuleuses. Il y a quelques tubuli intacts; mais bien peu. Beaucoup de cellules sont détachées et plus graisseuses. Quelques-unes présentent de vraies gouttelettes. La plupart des vaisseaux ont leurs parois épaissies, et couvertes de granulations graisseuses; on voit seulement par places une prolifération active à leur niveau; mais cette prolifération est localisée. La plupart des glomérules sont atrophiés et très-granuleux; on ne distingue plus leurs noyaux. Leur surface est criblée de granulations brillantes.

On a donc ici la néphrite avec altération graisseuse des parois des vaisseaux, mais avec prolifération peu active.

URINES.

Dates.	Quantité.	Densité.	Coloration.	Albumine.	Sels et débris épithéliums.
13 févr.	tr.-faible.	12	sanguinolente.	flocons avec Aro 5.	Glob. de sang. Tubes hyalins. qq. av. cellules granuleuses.
				id.	
15 févr.	80	12	id.	id.	
18 févr.	80	13	brun-rouge.	id.	
20 févr.	»	11	id.	id.	
22 févr.	»	10	rouge trouble.	id.	
25 févr.	»	10	id.	id.	
29 févr.	»	10	id.	id.	

6 mars.	»	11	id.	peu d'albumine.	Globules graisseux et granuleux. Cellules épithéliales abondantes et granuleuses. — Phos. amm. magnésiens.
10 mars.	»	9	rouge foncé.	id.	
12 mars.	»	9	id.	id.	
20 mars.	»	10	id.	id.	
26 mars.	»	11	rouge fonce trouble.	beaucoup.	Tubuli granul. Granulations. Peu de sels.
29 mars.	»	9	id.	id.	
1er avril.	»	9	id.	id.	
3 avril.	»	8	id.	id.	Tubuli granul.
5 avril.	»	12	id.	id.	

Des apoplexies rétiniennes, ainsi que des plaques exsudatives, se trouvent bien souvent disséminées sur la membrane nerveuse, ce qui n'empêche pas les malades de distinguer les caractères les plus fins de l'échelle typographique.

Ce n'est très-souvent que par hasard qu'on découvre ces altérations au début de leur évolution, ou bien lorsqu'une apoplexie ou une exsudation envahit la macula, comme cela est arrivé chez le malade dont nous rapportons ici l'observation prise par nous à la clinique du Dr Galezowski.

OBSERVATION III.

L....., âgé de 34 ans, rue Babyl., 3, est venu à la clinique du Dr Galezowski, au mois d'octobre 1869, se plaignant d'une fatigue de la vue. qui l'empêchait de continuer son état de tailleur, et, en même temps, de céphalalgies intenses et de quelques vomissements.

A l'extérieur, il n'y avait rien de particulier dans l'état de ses yeux. En examinant l'acuité visuelle, nous avons pu constater qu'il pouvait lire les caractères n° 3 assez facilement, et n° 2 de la même échelle typographique, mais avec certains efforts. Il se plaignait de voir, par moments, des mouches devant les yeux.

L'examen ophthalmoscopique a permis de reconnaître tous les signes caractéristiques de la rétinite albuminurique; les deux papilles étaient fortement infiltrées d'une couleur rouge très-accentuée, ce qui était dû à un engorgement très-marqué des capillaires du nerf optique.

Les vaisseaux centraux ne présentaient point de changement notable; mais, en les suivant à une certaine distance sur la rétine, on les voyait entourés de taches exsudatives et apoplectiques. Le segment postérieur de la rétine était altéré d'une manière sensible; on y remarquait de nombreuses taches hémorrhagiques, dont plusieurs avaient la forme allongée, linéaire, et étaient situées le long des vaisseaux. Des taches exsudatives blanches, à contours mal accusés, étaient très-nombreuses, et au milieu de toutes ces altérations on voyait une multitude de points blancs disséminés, et, en somme, toute cette partie de la rétine était opaque, d'une teinte blanc laiteux. Mais lorsqu'on examinait les parties périphériques de la rétine, on ne trouvait plus aucun désordre (fig 2, pl. I.). L'affection était tout entière localisée dans le nerf optique et à la partie assez large de la rétine qui entoure la papille. L'affection analogue existait dans l'autre œil. Tous ces signes étaient caractéristiques de la rétine albuminurique, et, en effet, l'examen des urines a démontré une grande quantité d'albumine dans les

urines. On ordonne un vésicatoire à la nuque ; l'application de ventouses scarifiées ; du sirop d'iodure de fer, une cuillerée à dessert deux fois par jour ; du vin de quinquina aux repas, et des instillations d'atropine. Sous l'influence de ce traitement, qui est continué pendant trois mois (applications de ventouses quatre fois), la santé générale du malade s'améliore. La vue devient plus claire ; le vésicatoire a fait cesser presque immédiatement la céphalalgie. On conseille au malade de partir pour la campagne, et d'aller dans son pays où se trouve un établissement d'eaux sulfureuses. Il part le 15 janvier et revient, après un séjour de deux mois, dans un état d'amélioration considérable. Pendant son séjour, il a pris des bains sulfureux, et a bu, tous les jours deux verres d'eau à la source. Les vomissements ont cessé. La marche est facile, et il semble au malade que la vision est assez nette pour qu'il puisse reprendre ses travaux. A ce moment, le fond de l'œil se présente avec l'aspect suivant : la papille de l'œil droit (image renversée) est encore le siége d'une vascularisation centrale assez accentuée ; mais la plus grande partie est voilée par une exsudation blanchâtre, lactée, qui masque les vaisseaux dans la plus grande partie de leur trajet, de sorte qu'on ne les aperçoit que çà et là. Cette exsudation s'étend au pourtour de la papille, à environ un demi-centimètre du côté externe, et du côté interne un peu moins. Sur ce dernier point, la tache blanche devient un peu jaunâtre, et prend un aspect brillant qui indique que l'exsudation a subi la dégénérescence graisseuse. Il existe seulement une très-petite hémorrhagie. Toutes les autres ont disparu. L'œil gauche se présente avec les mêmes altérations, mais il n'y existe

pas d'hémorrhagie. Les régions de la macula, dans les deux yeux, sont intactes. L'urine ne contient plus qu'une faible proportion d'albumine.

Après quelques jours, le malade veut reprendre ses travaux; mais, comme il est obligé de se tenir debout pour couper, il se fatigue très-vite et ne peut continuer. Cette impossibilité où il est de travailler le chagrine beaucoup, et cet état moral ne tarde pas à porter atteinte à sa santé. Obligé de rester chez lui, il perd l'appétit. Toutefois, l'état de ses yeux ne change pas. Vers le milieu d'avril 1870, les vomissements et la céphalalgie reparaissent. De plus, le malade est tellement affaibli qu'il ne peut faire aucune course, et qu'il reste couché une grande partie de la journée. On essaye du bicarbonate de soude, du sous-nitrate de bismuth, des potions opiacées pour arrêter les vomissements, et cela sans résultat.

5 mai. On le met au régime lacté, qui produit un meilleur résultat. Les vomissements diminuent considérablement, et le malade reprend quelques forces.

Le 24. L'état des yeux n'a pas changé; les mêmes altérations subsistent. Il lit le n° 5 facilement, le n° 3 avec difficulté. Il distingue bien les couleurs. On lui conseille de repartir pour l'établissement d'Eugénie-les-Bains, dans l'espérance qu'un séjour plus prolongé amènera sinon une guérison complète de sa maladie oculaire, au moins une amélioration considérable de sa santé générale.

Ce début lent de l'affection est propre à la rétinite albuminurique.

L'affaiblissement de la vue n'est pas en proportion

de l'altération rétinienne, ce qui explique pourquoi bon nombre de malades conservent l'acuité visuelle pendant longtemps, malgré les taches apoplectiques et les exsudations.

M. Desmarres, père, a vu souvent l'affaiblissement de la vue se déclarer avec une si grande rapidité qu'il devenait impossible aux malades de lire sans lunettes, et ils étaient forcés d'augmenter la force des verres en quelques jours ou en quelques semaines.

A mesure que la maladie fait des progrès, le trouble visuel commence à augmenter et bientôt toute lecture devient difficile et même impossible; et, si la marche de l'affection est progressive, la vue peut se perdre complétement, par suite d'une atrophie de la papille et de la rétine, comme cela est arrivé chez un malade albuminurique de M. Delpech, à l'hôpital Necker.

M. Lécorché (1) fait remarquer que le trouble visuel se dissipe quelquefois après avoir duré un certain temps, tandis que la néphrite albumineuse continue son cours.

Pour lui, dans la marche parallèle de l'affection principale et de l'altération oculaire, on ne constate point de rapports bien nets entre la gravité des accidents de la néphrite et l'intensité des troubles visuels.

Sur ce point, nous ne sommes pas de l'avis de M. Lécorché et nous préférons nous ranger à l'opinion de ceux qui admettent la possibilité de l'amélioration de la vue avec l'amélioration de l'état général du malade. Ainsi, on a constaté des amblyopies et des amauroses albuminuriques chez des femmes enceintes, qui guérissaient, après l'accouchement, de leur affection oculaire en même temps que de

(1) De l'altération de la vision dans la néphrite albumineuse. Thèse de Paris, 1858.

l'affection générale (1). Deval parle d'une actrice française habitant Constantinople qui, au cinquième mois de sa grossesse, fut frappée de cécité; tous les moyens employés furent infructueux et on la croyait aveugle, lorsque, après son accouchement, l'albuminurie se dissipa et la malade recouvra la vue.

M. Landouzy déclare que l'amaurose, déterminée par l'albuminurie cantharidienne, se dissipe presque complétement au bout de quelques jours.

Nous avons eu connaissance de trois faits intéressants de guérison complète de la rétinite albuminurique. M. N. Gueneau de Mussy rapporte dans ses leçons cliniques, professées en 1869 à l'Hôtel-Dieu, l'observation d'une albuminurie accompagnée d'une rétinite de même nature, dans laquelle l'affection générale, aussi bien que l'affection locale, a été complétement guérie.

A ces faits rares, il est vrai, nous devrons ajouter ceux de Santesson, de Macarion et de plusieurs autres auteurs, qui parlent dans leurs travaux de guérisons d'amblyopie et d'amaurose albuminurique.

On voit donc que le trouble visuel, quoique arrivé à un degré très-avancé, est pourtant susceptible de s'améliorer et même de guérir complétement.

Troubles de la faculté visuelle chromatique. — Ces phénomènes ont été très-bien étudiés par l'auteur du travail sur le diagnostic des maladies des yeux par la chromatoscopie rétinienne; ils s'observent aussi dans la rétinite albuminurique, mais ne sont point constants. D'après cet auteur, le trouble chromatique n'existe que lorsque l'affection a envahi la macula, et, en général,

(1) Deval. Traité de l'amaurose et Traité des maladies des yeux. Paris, 1862, p. 714.

les couches plus profondes des bâtonnets et des cônes, ou bien celles des cellules nerveuses.

Tout au contraire, dans les altérations superficielles de la couche vasculaire et des fibres nerveuses de la rétine les fonctions chromatiques de l'œil se conservent plus ou moins complétement. L'observation suivante, empruntée à cet auteur, peut servir d'exemple de ce genre de trouble et de la vue.

OBSERVATION IV.

Mme L..., âgée de 40 ans, se présenta à la clinique de M. Desmarres, le 23 novembre 1864, pour consulter sur l'état de ses yeux, qui s'affaiblissaient considérablement depuis un mois.

Elle dit que son œil droit s'est troublé tout à coup et que, depuis ce temps, elle voit une tache noire de quelque côté qu'elle regarde; l'œil gauche voit des étincelles passer devant lui : celles-ci sont colorées en bleu, en rouge, en jaune, etc., au point que, par moments, la malade voit comme des feux d'artifice.

Nous constatâmes à cette époque l'état suivant :

La malade est pâle, anémique; son facies est cachectique et œdémateux; elle a l'haleine caractéristique des personnes atteintes d'albuminurie. A l'extérieur, les yeux ne présentent aucun changement; les pupilles sont un peu paresseuses.

La malade ne peut pas lire, avec l'œil droit, à cause d'une tache noire qui se place sur tous les objets qu'elle veut fixer. Cette tache a la forme d'une feuille de mûrier; elle est large de 0m,10; le reste du champ visuel est normal. De l'œil gauche, la malade lit le n° 3 de Jæger. elle a perdu presque complétement la faculté de distinguer les couleurs; elle les confond les unes avec

les autres : ainsi, le jaune lui paraît rose, le garance groseille foneé ; le vert lui semble noir.

L'examen ophthalmoscopique nous démontre la présence de la rétinite albuminurique dans les deux yeux. Voici, en effet, les signes que nous constatons dans l'œil droit :

La papille du nerf optique est infiltrée, opaque, blanc-rougeâtre ; ses contours se confondent avec la partie environnante de la rétine, qui est aussi un peu opaline, blanchâtre. Cette teinte opaline de la membrane nerveuse n'existe que dans une étendue limitée tout autour de la papille ; plus loin, elle a conservé sa transparence ; les veines sont engorgées ; les artères sont très-pâles, minces, et, de temps à autre, elles paraissent voilées par l'exsudation. Le long des veines, on aperçoit des taches rouges foncées, qui longent les vaisseaux et présentent, par conséquent, la forme linéaire. Ces taches sont des apoplexies rétiniennes.

Dans plusieurs endroits de la rétine, on voit des taches blanches, nombreuses, disséminées, de la grandeur d'une tête d'épingle, ou un peu plus grandes, qui sont dues à la dégénérescence graisseuse de la rétine. A un autre point, il y a une tache de même nature beaucoup plus étendue.

Les désordres qu'on trouve dans la macula sont très-caractéristiques ; ils expliquent, jusqu'à un certain point, pourquoi la malade voyait devant cet œil une grande tache noire ayant la forme d'une feuille de mûrier. Nous y trouvons, en outre, une tache blanche centrale d'où partent des irradiations formant, dans le champ de la maeula, des dentelures qui correspondent aux dentelures mêmes de la feuille de mûrier que voit la malade. L'œil gauche présente aussi des taches graisseuses et apoplectiques disséminées sur la rétine, mais

la macula est intacte. Voilà pourquoi la vision de cet œil est conservée.

Par suite de l'aggravation de la santé générale, la malade fut transportée à l'Hôtel-Dieu, et placée dans le service de Trousseau, salle Saint-Roch, n° 10.

Trousseau fait, le lendemain, son examen, et il trouve l'état suivant : elle a la respiration très-gênée; son oppression remonte à cinq mois, époque où, après une abondante hémorrhagie, elle perdit ses règles. Il y a un œdème de la face et des malléoles. En appliquant la main à la région précordiale, Trousseau a remarqué un frémissement très-accentué, signe de péricardite, et, en effet, la percussion du cœur donne une matité de $0^m,13$ en sens vertical et de $0^m,17$ dans le sens transversal. Les bruits du cœur sont réguliers.

A l'auscultation, on constate la présence des râles sous-crépitants dans les deux poumons et de quelques râles crépitants à la base. Les crachats sont sanguins et aérés. Ces signes ont permis à Trousseau de reconnaître des foyers apoplectiques dans les poumons.

Le foie est hypertrophié et les urines contiennent de l'albumine, mais en faible quantité.

19 décembre. Crachats sanglants et abondants; oppression considérable ; insomnie.

Le 21. Pouls petit, fréquent; oppression. Bruit de souffle au premier temps, avec bruit de cuir neuf dans la région du cœur ; somnolence ; vomissements.

Le lendemain, elle meurt.

Autopsie. — Dans les poumons, on trouve quelques foyers apoplectiques. Le foie est hypertrophié, le cœur est couvert de membranes adhérentes à sa surface ; son tissu est flasque et friable. Les reins sont atrophiés et présentent à leur surface des granulations graisseuses

bien prononcées. Le cerveau est extrêmement anémique, mais il ne présente aucun désordre visible.

Après avoir enlevé les yeux, nous avons pu, par le simple aspect, reconnaître à la surface de la rétine des taches apoplectiques avec d'autres taches blanches.

L'examen microscopique nous a permis de constater l'état suivant. Les couches de la rétine ont conservé, dans plusieurs endroits, leur transparence, principalement à la périphérie ; mais, du côté de la macula, et dans tous les autres endroits où l'on a vu des taches blanches à l'œil nu, on trouve des corpuscules granuleux qui masquent, dans beaucoup d'endroits, les éléments nerveux de la rétine. Ces corpuscules sont constitués par une masse graisseuse qui provient de la désorganisation du tissu conjonctif. Les fibres nerveuses ont perdu leur transparence normale, et, dans certains endroits, elles sont entourées aussi des mêmes granulations opaques.

Du côté de la macula, la couche des cônes est complétement couverte par la même masse finement granuleuse et aux contours noirs, au milieu de laquelle on observe des cellules graisseuses. La lame criblée, qui est ordinairement très-peu apparente, masque ici complément les fibres du nerf optique.

En poursuivant les fibres optiques au delà de la lame criblée, on trouve que leurs enveloppes sont souvent couvertes de granulations, et les fibres elles-mêmes sont hypertrophiées en deçà et au delà de la lame *criblée*. Les globules graisseux se trouvent dans la couche nucléolaire et près de la papille. Les parois des vaisseaux ne sont pas sensiblement augmentées de volume, mais elles sont moins apparentes. Les fibres de Müller sont augmentées de volume, à peu près du double. La

couche des bâtonnets est souvent masquée par la pigmentation brune qui vient de la choroïde, bien que cette dernière ne soit point malade. La membrane limitante se détache facilement à l'endroit malade de la rétine, et elle est ponctuée.

Ce n'est pas seulement dans la rétine que le microscope démontre les désordres matériels, nous les trouvons aussi dans le chiasma et les bandelettes optiques. Dans le tubercule quadrijumeau droit, nous avons trouvé quelques globules graisseux, et un développement considérable du tissu conjonctif.

On voit par ces détails que les éléments chromatiques étaient profondément altérés dans la macula, ce qui a déterminé des troubles aussi marqués dans la sensibilité colorée de l'œil droit, pendant que la vue de l'œil gauche était à peine atteinte, tant au point de vue de l'acuité visuelle que sous le rapport des facultés chromatiques.

Dans l'observation suivante, dont nous devons la communication à M. le professeur Béhier, qui en fit ressortir tout l'intérêt dans une de ses récentes leçons cliniques de l'Hôtel-Dieu, on verra l'altération rétinienne, ayant pu être poursuivie par les recherches micrographiques de MM. Bouchard et Liouville, dans les nerfs optiques et jusque dans les bandelettes optiques.

Voici, en quelques mots résumés, ce qu'on nota de plus intéressant concernant notre sujet :

Observation V.

Il s'agit d'un homme de 34 ans, R..., garçon fournier, qui, entré le 4 avril 1870, à la clinique de M. le professeur Béhier, montra tous les signes d'une maladie de Bright, avec albuminurie et complication thoracique

tuberculeuse. L'attention, appelée vers les yeux, permit d'y reconnaître à l'ophthalmoscope :

1° Des apoplexies à formes linéaires, et arrondies, en nombre varié, dans les vaisseaux des deux côtés;

2° Des plaques blanches arrondies, ovales, adossées aux apoplexies du liber;

3° Dans un des côtés, surtout, il y avait infiltration très-nette de la papille.

Les lésions existaient dans les deux yeux; leur développement avait été lent, et la vue s'était ainsi progressivement troublée. En un mot, on avait manifestement tous les signes d'une rétinite albuminurique. L'autopsie, sur les détails de laquelle M. Béhier insiste avec tant de soins, permit de justifier, et par l'examen à la simple vue et par les préparations micrographiques, ce qu'on trouvait représenté sur un dessin de M. Galezowski, qui avait été appelé à faire, pendant la vie, la recherche ophthalmoscopique.

Sur les rétines, étalées après extraction, à l'état frais, on distingue très-nettement de nombreuses taches ou zones gris-blanchâtre, quelquefois un peu jaunâtres, irrégulières; les unes crénelées, d'autres arrondies ou ovalaires.

Près d'elles, mais parfois aussi dans des points assez distants, des suffusions sanguines, des hémorrhagies de tailles différentes, la plupart avoisinant les vaisseaux et en faisant manifestement partie, quoiqu'il y ait des vaisseaux simplement dilatés, mais sans suffusion apparente. Examinées au microscope, les parties rétiniennes altérées donnent, entre autres, de nombreux éléments graisseux, de forme, de grandeurs variées; ils sont isolés et volumineux, ou agglomérés et formant par places, des corps granuleux (corps de Gluge), dont

les uns sont arrondis, encellulés; les autres, allongés et suivant la direction des vaisseaux.

Les gaînes de ces conduits sont, dans quelques places, très-épaissies; on distingue, dans les parties externes surtout, des noyaux nombreux et des épaississements des couches, d'aspect comme fibreux: mais, dans les parties internes, on voit aussi parfois de nombreuses granulations graisseuses, qui suivent la direction de la paroi interne.

Des globules de sang distendent dans de certains points, d'une façon considérable, quelques-uns des vaisseaux.

Certaines cellules rétiniennes paraissent plus granulées; enfin, des corps amyloïdes existent en plus grande quantité que dans l'état normal.

L'examen micrographique, poussé plus loin par MM. Bouchard et Liouville, leur a fait constater, dans les *nerfs optiques*, des altérations déjà prononcées, caractérisées par des corps granuleux, des masses amyloïdes, de véritables gouttelettes huileuses, et des vaisseaux, dont les parois portaient les traces manifestes de dégénérescence granulo-graisseuse. Dans les *bandelettes optiques*, près des tubercules quadrijumeaux, on put également constater un assez grand nombre de corps granuleux, en forme de corps de Gluge; des corps amyloïdes, répartis également, en quantité très-notable. Les vaisseaux aussi étaient déjà un peu altérés.

Toutefois, des éléments nerveux, sains, se distinguaient encore et en grand nombre.

4° L'inflammation de la rétine, qui accompagne la maladie de Bright, se passe ordinairement sans aucun signe d'irritation, mais on voit quelquefois, au début, se décla-

rer pour la lumière une sensibilité tellement grande que les malades sont forcés de se tenir dans un endroit obscur et de porter des conserves foncées.

Cette période d'excitation ne dure pas longtemps et les malades recouvrent assez facilement la faculté de supporter la lumière.

5° La période d'irritation de la rétine est souvent caractérisée par une sorte de photopsie; les malades se plaignent de voir des mouches noires voltiger devant les yeux, des éclairs et des taches colorées ; mais, au bout d'un certain temps, tous ces signes disparaissent, et il ne reste qu'un trouble général qui augmente ou diminue selon la marche progressive ou régressive de la maladie.

En examinant toute la symptomatologie de l'affection dont nous donnons la description, on trouvera sans peine que quelques-uns de ces symptômes sont propres aux différentes altérations non albuminuriques, tandis que d'autres portent un cachet tout spécial. Mais ce n'est que dans l'ensemble de ces signes qu'on peut trouver les symptômes pathognomoniques de cette affection.

En résumé, les signes caractéristiques de la rétinite albuminurique sont au nombre de six :

1° Apoplexie de la rétine à forme linéaire;

2° Plaques exsudatives blanchâtres plus ou moins nombreuses, situées dans le segment postérieur de la rétine ;

3° Infiltration séreuse et congestion de la papille ;

4° Les mêmes altérations existent dans les deux yeux;

5° La maladie se développe lentement, et souvent le malade ne se plaint pas du trouble de la vue, tandis que les désordres ci-dessus mentionnés existent dans la rétine ;

6° L'affaiblissement de la vue n'est pas en proportion des altérations de la rétine.

Diagnostic différentiel. — Pour établir le diagnostic sérieux d'une affection rétinienne, il ne suffit pas de connaître les symptômes qui lui sont propres, il faut encore chercher dans le rapprochement de différentes affections qui lui ressemblent la confirmation du diagnostic.

Dans la rétinite syphilitique, l'infiltration qui s'observe sous la couche vasculaire de la rétine est moins uniforme, comme dit M. de Graefe, moins circonscrite, et suit souvent les vaisseaux en s'étendant plus vers la périphérie que dans la rétinite albuminurique. Dans cette dernière, en effet, l'infiltration, quoique diffuse, est plus également répartie au pourtour du nerf optique.

Plusieurs affections de la rétine ou du nerf optique peuvent simuler la rétinite albuminurique et, parmi celles-ci, la rétinite apoplectique simple, ou syphilitique, peut être confondue avec la première. On reconnaîtra facilement la rétinite syphilitique, lorsqu'on ne verra qu'un seul œil pris, surtout lorsque la rétinite sera accompagnée de flocons du corps vitré en forme de toiles d'araignées, de trouble général de ce milieu, d'iritis ou de kératite; ces complications n'existent jamais dans l'amblyopie albuminurique.

La névrite optique albuminurique peut être confondue avec la même affection de nature cérébrale, mais l'erreur pourra être évitée, lorsqu'on trouvera des taches nombreuses exsudatives dans la rétine avec ou sans apoplexie.

Le dernier doute disparaîtra lorsqu'on examinera les urines. La rétinite glycosurique peut ressembler à la

rétinite albuminurique, mais la première de ces deux affections est excessivement rare, et le nerf optique, au lieu d'être infiltré, a plutôt de la tendance à s'atrophier.

L'atrophie choroïdienne ou scléro-choroïdite postérieure et les troubles visuels qui s'ensuivent pourraient, dans certains cas, être confondus avec l'amaurose albuminurique, mais rien n'est plus facile que d'éviter cette erreur. Les taches atrophiques présentent des contours bien tranchés, les vaisseaux rétiniens les traversent sans être masqués en aucune façon. D'autre part, les contours de la papille sont bien nets, et il n'y a point d'apoplexie. L'existence de la myopie explique aussi la présence des taches atrophiques.

HISTOLOGIE DE LA RÉTINE.

Avant d'entreprendre l'étude anatomo-pathologique de la rétinite albuminurique, nous croyons qu'il n'est pas inutile de la faire précéder d'un résumé d'histologie normale. Depuis Muller et quelques auteurs allemands, qui ont pris pour base de leur étude l'anatomie comparée, la description de la rétine a subi de nombreuses modifications. Les uns, tels que Kölliker (dans les premières éditions de son Anatomie microscopique), et M. le prof. Robin, ne se sont appliqués qu'à décrire minutieusement chacune des couches constituant la rétine ; les autres, suivant l'exemple de Max Shultze et de Ritter, ont considéré la rétine comme composée de deux tissus distincts : le tissu nerveux et le tissu cellulaire (les vaisseaux compris). Cette dernière manière d'envisager l'étude de la rétine a non-seulement l'avantage de donner plus de clarté à la description, en faisant mieux saisir l'union intime des deux tissus ; mais elle permet,

en outre, de mieux comprendre comment se développent les phénomènes pathologiques, ces derniers se passant presque toujours, dans le début, aux dépens du tissu cellulaire. On peut donc, par ce mode de description, assimiler le tissu de la rétine au tissu nerveux central: en effet, l'analogie entre ces deux tissus est aussi grande à l'état pathologique qu'à l'état normal (1).

Dans la moelle, nous trouvons un tissu cellulaire spécial, auquel Virchow a donné le nom de *névroglie*, et qui sert de gangue ou de substratum aux éléments et au tissu nerveux. Dans la rétine, ce tissu cellulaire, quoique plus complexe et disposé par couches englobant le tissu nerveux, remplit le même rôle. Si, sous l'influence d'une irritation, soit aiguë, soit chronique, le tissu cellulaire de la moelle entre en prolifération et étouffe le tissu nerveux compris dans ses mailles, nous voyons apparaître les lésions connues sous les noms de *myélite*, ou de *sclérose* de la moelle. Le même travail dans la rétine amènera des lésions analogues, et donnera lieu à la rétinite aiguë, ou à la rétinite chronique, qui, elle-même, est une véritable sclérose.

La même analogie pourrait être établie pour la rétinite congestive et la rétinite séreuse.

M. Robin décrit dans la rétine huit couches distinctes, et voici selon lui l'ordre dans lequel elles se suivent :

(1) Pour ce qui concerne l'appareil circulaire, par exemple, le Dr H. Liouville, a démontré, en 1848, dans ses communications à la société de Biologie, et plus récemment (1870), dans une Note à l'Institut, la très-importante co-existence d'altérations anévrysmales *dans la rétine* avec des anévrysmes des petites artères dans l'encéphale, et il a fait ressortir quelle application pratique on pourrait dégager de cette découverte, pour le diagnostic de certaines affections.

1° La couche des bâtonnets et des cônes;
2° La couche granuleuse externe;
3° La couche intermédiaire;
4° La couche des myélocytes;
5° La couche granuleuse grise,
6° La couche ganglionnaire,
7° La couche des fibres ou tubes nerveux,
8° La couche limitante.

Ce mode de description, qui est avantageux quand on envisage isolément le tissu nerveux de la rétine, est généralement abandonné aujourd'hui; aussi prendrons-nous pour type les descriptions de Max Schultze et de Ritter. Nous donnerons d'abord une idée générale du tissu cellulaire de la rétine, dont l'étude est de beaucoup la plus importante pour nous, puisque nous le considérons comme un préliminaire indispensable de l'anatomie pathologique; ensuite nous décrirons le tissu nerveux, en ayant soin de procéder par couches successives, telles qu'on les rencontre dans la rétine.

Tissu cellulaire de la rétine. — Pendant longtemps on admit la présence, dans la rétine, d'éléments particuliers qu'on rattachait au groupe du tissu cellulaire; mais ce n'est que depuis quelques années qu'on a pu isoler ces éléments. Ritter, qui en a donné une bonne description, dit que, chez beaucoup d'animaux vertébrés, on peut isoler, dans la rétine et surtout vers ses parties périphériques, des éléments auxquels il assigne les caractères suivants : « Le dernier élément du tissu cellulaire rétinien qu'on puisse isoler, est une fibre-cellule, c'est-à-dire une cellule fusiforme, à deux extrémités allongées, et qui contient un noyau arrondi. Ce noyau, qui

chez presque tous les animaux supérieurs offre une grande analogie, mesure $0^{mm},005$. Il est légèrement granulé et pourvu d'un nucléole arrondi. La cellule même ne contient que rarement quelques granulations au pourtour du noyau. »

Ces cellules sont de forme, de volume et de configuration très-variables. Mais une des particularités les plus intéressantes de leur étude est la présence de nombreux prolongements qui leur sont annexés. Ces prolongements, souvent très-déliés, sont fréquemment anastomosés et forment ainsi un véritable réseau, occupant toute l'épaisseur de la rétine, depuis la membrane limitante jusqu'à la couche des cônes et des bâtonnets. Sans nous arrêter à l'étude minutieuse de ces éléments et de leurs modifications suivant les différentes régions de la rétine, nous signalerons rapidement leur disposition générale. Ils constituent presque seuls la membrane limitante, et là ils sont tellement soudés les uns aux autres, qu'on peut avec peine les séparer; cependant leur disposition assez régulière donne à cette membrane un aspect strié. Du côté de sa face interne, la membrane limitante est lisse et appliquée directement sur la membrane hyaloïde, mais, du côté de sa face externe, elle se confond avec le tissu de la rétine, en y envoyant un grand nombre de prolongements cellulaires. Ce sont ces prolongements qui, unis entre eux et disposés en faisceaux, ressemblent à de véritables colonnes entremêlées aux fibres ou tubes nerveux, et leur disposition est subordonnée à celle de ces derniers. En effet, dans le voisinage de l'*ora serrata*, là où les fibres nerveuses font presque entièrement défaut, les faisceaux de tissu cellulaire sont plus épais que dans

le centre de la rétine. Parvenus dans la couche ganglionnaire, ces prolongements, auxquels s'unissent d'autres éléments cellulaires forment, par leurs anastomoses, de véritables loges, dans lesquelles sont placés les éléments nerveux. La disposition de ce réseau cellulaire est entièrement subordonnée à la forme, à la disposition et à l'abondance des éléments ganglionnaires. Aussi est-elle très-variable, suivant le point où on l'étudie dans toute l'étendue de la rétine.

Enfin, dans les couches rétiniennes, qui sont comprises entre la couche ganglionnaire et celle des bâtonnets, le tissu cellulaire est disposé de telle sorte qu'il forme de véritables arcades qui entourent les éléments connus sous le nom de *grains* et les fibrilles qui les unissent entre eux, ainsi qu'aux bâtonnets. Dans la couche des bâtonnets et des cônes, le tissu cellulaire n'a pu encore être étudié; peut-être a-t-il des connexions intimes avec l'enveloppe de ces éléments eux-mêmes, qui généralement est décrite comme étant de nature celluleuse; les recherches les plus récentes n'ont pas encore pu éclaircir cette question.

A l'étude du tissu cellulaire de la rétine se rattache celle des vaisseaux qui lui sont intimement unis. Ce sont des vaisseaux capillaires, dont le diamètre varie entre $0^{mm},02$ et $0^{mm},1$; ils ont la structure des vaisseaux de même calibre dans les autres régions. Souvent les prolongements du tissu cellulaire s'adossent aux parois de ces vaisseaux et semblent les renforcer. Ils proviennent tous des vaisseaux centraux du nerf optique; aussi, ils suivent la même direction que les fibres nerveuses qui constituent l'épanouissement de ce nerf. Cependant, leur siége principal est la couche limitante, dont ils soulè-

vent souvent la limite interne en proéminant du côté du corps vitré. Leurs ramifications parviennent jusque dans la couche des fibrilles.

Tissus nerveux de la rétine. — Nous insisterons peu sur la description du tissu nerveux, qui est assez complétement faite dans tous les ouvrages traitant particulièrement cette question; nous n'insisterons que sur les parties intéressant spécialement la physiologie de la rétine.

Ritter admet, dans la rétine, cinq couches d'éléments nerveux :

1° Couche des bâtonnets;

2° Couche des grains (couche granuleuse externe) ;

3° Couche des cellules de la couche de grains (couche granuleuse interne).

4° Couche des cellules ganglionaires.

5° Couche des cellules nerveuses.

Couche des bâtonnets et des cônes. — Cette couche se compose de deux espèces d'éléments :

1° Les bâtonnets qui sont des cylindres fins, très-réguliers, présentant à l'état frais deux contours nets et parallèles coupés à angle droit à leur extrémité interne. Chaque bâtonnet mesure chez l'homme, d'après M. Ch. Robin, $0^{mm},05$ de longueur, il est épais de $0^{mm},02$; il est transparent, et, à son extrémité interne, on voit naître un filet très-fin qui paraît se terminer vers le milieu du cylindre, par un renflement. Ce filet pénètre dans la couche des grains, où, comme nous le verrons plus loin, il présente une ou deux dilatations qui contiennent les grains dans leur cavité.

2° Les *cônes*, qui ne sont, paraît-il, que des cylindres modifiés, ont, d'après Robin, la forme et le volume des pe-

tites cellules épithéliales, allongées en dedans et larges en dehors, du côté de la base. On trouve dans leur milieu un filet fin semblable à celui des bâtonnets, et qui a avec la couche des grains des connexions analogues. La répartition des bâtonnets et des cônes se fait, chez l'homme, de telle sorte que, dans la tache jaune, il n'existe que des cônes. Ces éléments prédominent encore dans les couches voisines, mais leur importance numérique va en diminuant vers la périphérie.

Couche granuleuse ou des grains. — Ce sont des corps ronds ou ellipsoïdes d'un diamètre de 0mm,005, à 0mm,01, qui occupent l'épaisseur des filets partant des bâtonnets et des cônes. Ces filets, constitués par une membrane très-fine et très-déliée, présentent, le long de leur trajet, une ou deux dilatations dans lesquelles sont logés les grains. De plus, il pénètrent dans la couche intergranuleuse; ils s'unissent souvent deux à deux.

Couche des cellules de la couche des grains. — Cette couche est séparée de la précédente par une couche fibrillaire, à laquelle plusieurs auteurs donnent le nom de *couche intermédiaire.* Elle est constituée par des cellules analogues aux grains eux-mêmes, mais offrant des prolongements multiples. Les uns vont du côté externe, en pénétrant dans la couche des grains, et sont connus sous le nom *de fibres de Muller;* les autres, internes, vont dans la couche des fibrilles.

Couche des cellules ganglionnaires. — Ce sont des cellules nerveuses munies de prolongements plusieurs fois ramifiés qu'on divise en externes et internes. Les premiers sont très-nombreux et constituent en partie la couche des fibrilles avec les ramifications du tissu cellulaire.

Les internes sont, au contraire, uniques pour chaque cellule et se perdent dans la couche des fibres nerveuses qui constituent l'épanouissement du nerf optique. Voyons maintenant quelles sont les connexions réciproques de ces différents éléments nerveux de la rétine, telles qu'elles sont admises actuellement; voici comment Ritter, qui paraît avoir le mieux élucidé cette question, expose le résultat de ses travaux (Wecker, p. 41, t. II, 2me édition) :

Le filet central, quittant le cône et le bâtonnet, traverse, sous le nom de fibre de Müller, la couche des grains et embrasse plusieurs grains de cette couche. Un certain nombre de ces fibres convergent dans la couche inter-granuleuse, vers une cellule de la couche des grains, puis elles s'y combinent de telle sorte que la cellule où elles se sont confondues peut être envisagée comme leur centre de réunion.

De chaque cellule de la couche des grains part une fibre qui se porte à la couche des fibrilles, où elle s'ajoute à un certain nombre d'autres fibres semblables pour constituer le prolongement externe d'une cellule ganglionnaire, et enfin, de chaque cellule ganglionnaire part une fibre nerveuse de la rétine. L'impression perçue par un élément de la couche des bâtonnets est donc conduite à une fibre nerveuse, et peut, dans le cours de cette transmission, se combiner avec les impressions reçues par les éléments voisins.

Il nous resterait un dernier point à étudier dans la structure de la rétine, c'est l'ensemble des modifications qu'éprouvent les différentes couches suivant les régions. Mais cette dernière partie n'offre aucun intérêt au point

de vue des modifications anatomo-pathologiques ; aussi nous renvoyons pour ce sujet aux traités spéciaux.

ANATOMIE PATHOLOGIQUE ET PATHOGÉNIE.

Les altérations de la rétine, que l'on constate au microscope, ne sont pas toujours de la même nature; tandis que les unes sont constituées par des matières séreuses et coagulables, d'autres, au contraire, expriment les désordres des différents éléments rétiniens.

Ainsi les premiers phénomènes qui se présentent dans la rétine, atteinte de rétinite albumineuse, consistent en des congestions et en une sorte d'exsudat œdémateux qui entoure la papille du nerf optique. La rétine, dans sa partie postérieure, est tuméfiée; en même temps, il existe constamment des ecchymoses qui apparaissent sous forme de petits points ou taches d'un rouge foncé. Ces ecchymoses consistent en des globules rouges de sang, épanchés en dehors des vaisseaux entre les éléments de la rétine. Ces globules rouges épanchés affectent la disposition des vaisseaux autour desquels ils sont situés, et subissent la métamorphose ultérieure qu'ils présentent toujours, c'est-à-dire un dépôt de granulations colorées d'hématoïdine ou de cristaux d'hématine.

On voit aussi des taches blanchâtres, d'un blanc éclatant, opaques, rondes ou plus ou moins irrégulières, qui sont situées dans les couches profondes de la rétine, habituellement dans la membrane granuleuse. Ces taches consistent en des granulations graisseuses, fines, isolées ou réunies sous forme de corps granuleux (corps granuleux de Gluge). Ces granulations pro-

viennent probablement d'une transformation granulo-graisseuse des éléments de la couche externe de la rétine.

Une dégénérescence graisseuse analogue s'observe autour des vaisseaux artériels et des capillaires de la rétine.

Ces vaisseaux, à l'état normal, présentent dans la rétine, comme dans les centres nerveux, une gaîne lymphatique.

Cette gaîne et sa périphérie montrent, au microscope, des corps granuleux et de fines granulations graisseuses. Il résulte de cette disposition qu'on peut voir le vaisseau encore plein de globules et rouge, tandis qu'il est limité à la périphérie par une zone opaque graisseuse.

Ce fait peut se reconnaître, à l'ophthalmoscope, à l'aide duquel on observe deux bords opaques autour d'une ligne rouge centrale. Les capillaires présentent presque partout des granulations graisseuses fines autour de leurs noyaux.

En outre, une dégénérescence granulo-graisseuse analogue se montre autour des fibres nerveuses radiées et se manifeste à l'œil nu par de petites lignes opaques. A un faible grossissement, celles-ci apparaissent comme des granulations graisseuses disposées en séries linéaires parallèles aux tubes nerveux. Ce fait s'observe surtout au pourtour de la macula lutea.

D'après Schweigger, le tissu conjonctif, interposé aux tubes nerveux dans la membrane d'expansion du nerf optique, serait sclérosé, c'est-à-dire qu'il présenterait une multiplication de ses éléments et un épaississement notable.

D'après Virchow et Müller les éléments nerveux de la

rétine subissent la dégénérescence scléreuse ; les fibres nerveuses sclérosées augmentent, par place, de volume. On voit aussi, à côté de fibres fortement hypertrophiées d'autres fibres beaucoup plus minces.

Dans les endroits correspondant à la sclérose, Schweigger a trouvé tantôt l'épithélium de la choroïde dépourvu de son pigment, tantôt une prolifération notable de cellules épithéliales.

Après avoir examiné l'état anatomique des désordres rétiniens, il nous reste à définir la nature de l'altération dévoilée par le microscope ; sous ce rapport nous nous trouvons en face de difficultés considérables, d'autant plus que nous rencontrons des divergences d'opinion parmi les auteurs qui se sont occupés de cette question.

C'est ainsi que, d'après Türk, cette altération serait le résultat d'un processus exsudatif; au contraire, d'après Heymann et Zinker, cette affection est produite par une dégénérescence graisseuse des éléments morphologiques de la couche des cellules nerveuses.

Virchow avance que le début de l'altération est caractérisé seulement par une injection vasculaire très-vive, qui est habituellement suivie d'un épanchement sanguin ; à un degré plus avancé, il se formerait, dans l'intervalle des éléments de la rétine, une substance amorphe finement granuleuse ; ces éléments seraient alors comme étouffés consécutivement par la substance amorphe, qui subit la transformation graisseuse ; de ce fait, il résulte d'abord des taches nébuleuses, et puis, à une période plus avancée, les taches jaunes de la rétine.

Wagner partage la même opinion et, pour l'un comme pour l'autre, l'altération rétinienne ne diffère

en rien de ce qu'on rencontre dans diverses parties de l'encéphale et de la moelle épinière et qui est connu sous le nom de sclérose.

On trouve, en effet, dans quelques observations, et entre autres dans celles que nous avons rapportées plus haut, que les mêmes altérations ont été trouvées dans les couches optiques cérébrales, ainsi que dans le *chiasma*; mais ces faits ne sont pas constants et, le plus habituellement, d'après M. Charcot, les nerfs optiques, ainsi que diverses parties de l'encéphale, ne présentent pas de désordre apparent.

Pour ce qui concerne la nature de ces lésions, quelle que soit l'opinion qu'on devra se faire, alors même qu'elles auront été l'objet d'études plus suivies, il paraît certain que, dans la majorité des cas, ces lésions sont au moins proportionnées aux troubles fonctionnels.

Il reste maintenant à décider à quel genre d'altération et à quel mécanisme physiologico-pathologique on doit rapporter le changement observé dans l'œil des albuminuriques; est-ce une simple inflammation consécutive à une congestion préalable ou bien ces désordres sont-ils occasionnés par une transsudation séreuse, laquelle, à son tour, serait le résultat de l'appauvrissement du sang et de sa défibrination.

Rien ne serait plus difficile que de se prononcer d'une manière définitive; Wagner et Virchow ne se prononcent point à l'égard du travail inflammatoire, mais ils admettent, comme cause principale, dans cette affection, l'hyperémie rétinienne avec des ecchymoses consécutives. Ces ecchymoses, en subissant, d'après Virchow, les métamorphoses ultérieures, donneraient lieu à la dégénérescence graisseuse.

Telle est aussi l'opinion de M. Desmarres, père, qui pense que chaque tache exsudative est le résultat de la transformation d'une tache apoplectique.

Pour d'autres auteurs (Bousseau, thèse de Paris, 1868), l'acte principal, qui prime tous les autres dans la formation des désordres qu'on observe sur la rétine, est la dégénérescence graisseuse des divers éléments de cet organe. Les hémorrhagies, que d'autres auteurs considèrent par leurs transformations comme la source des altérations existantes, ne sont, pour lui, qu'un acte secondaire et qui suit l'envahissement des vaisseaux par ses dépôts athéromateux.

Suivant son opinion, les parois de ces vaisseaux atteintes d'une dégénérescence, qui les empêche de pouvoir résister à l'effort de l'ondée sanguine, se laissent rompre, — d'où les hémorrhagies; — celles-ci ne sont donc pas la cause des plaques exsudatives, mais bien une conséquence de l'envahissement des vaisseaux eux-mêmes par la graisse. Il se fonde sur les diverses considérations suivantes : les plaques graisseuses se rencontrent très-souvent dès le début, le troisième ou quatrième jour après l'apparition des troubles visuels, et alors qu'on ne trouve pas la moindre hémorrhagie. Or, si ces épanchements sanguins avaient préexisté, on en retrouverait certainement la trace, car la transformation graisseuse des dépôts sanguins ne se fait que très-lentement. En outre, dit-il, la dégénérescence graisseuse est surtout très-marquée dans les couches externes de la rétine, spécialement dans la couche des grains. Or là, il n'existe pas de vaisseaux. Et, d'ailleurs, on ne rencontre point de cristaux d'hématoïdine ou d'hématine, cristaux qui ne manqueraient

pas de s'y rencontrer s'il avait existé des épanchements sanguins. A l'appui de cette manière de voir, cet auteur cite plusieurs observations très-intéressantes.

Notre opinion diffère jusqu'à un certain point de celle de tous ces auteurs. Tout d'abord, l'hyperhémie et l'inflammation de la rétine ne nous semblent devoir entrer ici que très-peu en ligne de compte, car nous avons vu des cas où à aucune période de l'affection il n'en a existé de trace.

Chez la plupart des malades qu'il nous a été donné d'observer, dès le début, le premier signe ophthalmoscopique que nous avons pu apprécier a été l'état nuageux de la papille, et cela bien avant la formation des plaques exsudatives et des hémorrhagies.

En second lieu, sans nier complétement la part que peut prendre dans la formation des taches exsudatives la métamorphose graisseuse des exsudats sanguins ou cette même dégénérescence des divers éléments de la rétine, nous pensons que l'on doit remonter plus haut pour trouver l'acte primitif originel de tous ces désordres.

Pour nous, l'acte physiologico-pathologique, qui préside à la formation de ces altérations, est tout d'abord la transsudation des éléments séreux du sang à travers les parois des vaisseaux ; transsudation qui, une fois faite, va par les compressions qu'elle exerce sur les divers éléments de la rétine déterminer leur dégénérescence.

C'est donc surtout à la constitution particulière du sang dans cette affection, que sont dus tous les désordres indiqués sur la rétine, et qui ailleurs, selon les

régions seront représentés, ici par la bouffissure de la face, là par l'œdème des extrémités, ailleurs par les hydropisies des grandes cavités du corps.

On a expliqué les altérations de la rétine et les troubles circulatoires par l'hypertrophie du cœur qui se rencontre souvent dans la maladie de Bright. Cette opinion ne nous paraît pas plus admissible que les autres, car les observations journalières nous démontrent que, dans la période d'apparition des troubles visuels, le cœur reste très-souvent intact. Ce n'est le plus souvent que dans une période plus avancée de la maladie de Bright, qu'on trouve l'hypertrophie du ventricule gauche, soit les altérations vasculaires. Voici comment M. le Dr Weeker, dans un travail inédit, qu'il a bien voulu nous communiquer, apprécie le rôle du cœur et du système vasculaire dans la production de la rétinite albuminurique :

Les maladies des reins, qui se compliquent le plus souvent de lésions anatomiques de la rétine, sont celles qui s'accompagnent de troubles circulatoires, dont la cause siége dans le parenchyme de la glande, troubles qui, de leur côté, retentissent plus ou moins sur la circulation générale. Ces obstacles dans la circulation rénale peuvent être de nature plus ou moins transitoire ; ils peuvent ne pas se compliquer d'altérations sensibles des parois des vaisseaux du rein, principalement des capillaires, et l'on voit alors les altérations rétiniennes concomitantes jouir du même privilége que les altérations rénales, c'est-à-dire qu'elles peuvent entrer franchement en résolution. Cela s'observe en particulier chez les femmes enceintes, dans la dernière période de la grossesse, quand la pression produite par l'utérus

détermine dans le tissu rénal une congestion par stase, suivie d'albuminurie. On observe encore la même chose chez les personnes atteintes d'albuminurie aiguë, les convalescents de scarlatine, par exemple, chez lesquels l'albuminurie peut avoir pour cause des lésions anatomiques profondes (inflammation croupale), ou n'être occasionnée que par des changements anatomiques peu accusés, en dernier lieu, et c'est ce qui arrive chez les femmes enceintes ; l'altération chimique du sang doit surtout jouer dans la production de l'albuminurie un rôle important.

Dans le second groupe des altérations rénales qui prédisposent aux complications rétiniennes, nous rencontrons les affections parenchymateuses, dans lesquelles une dégénérescence considérable des parois vasculaires s'est développée et a retenti sur l'arbre vasculaire en général. Ce sont les néphrites albumineuses, suivies d'atrophie consécutive du tissu rénal, qui se compliquent à la fois de lésions du cœur et de maladies rétiniennes. Mais, à part ces cas de dégénérescence athéromateuse et d'oblitération des vaisseaux du rein, nous voyons les mêmes complications se présenter dans les cas de dégénérescence lardacée et amylacée dans lesquels, comme on le sait, les vaisseaux du rein diminuent considérablement de calibre et où une même prédisposition au retrait rénal peut se présenter.

Après avoir ainsi exposé la corrélation qui existe entre les vices du cœur et des vaisseaux avec les affections des reins, ne peut-on pas arriver à découvrir des traits d'union plus intimes entre ces deux altérations. Nous avons déjà, à l'occasion des rétinites apoplectiques, insisté sur ce point que la maladie rétinienne se manifeste

sous l'influence de deux causes prédisposantes, à savoir : des altérations histologiques et chimiques du sang et des troubles circulatoires généralisés. Nous nous retrouvons dans les mêmes conditions à l'occasion des affections rénales qui prédisposent aux maladies rétiniennes. Dans les albuminuries aigues (grossesse, scarlatine) nous accusons, avant tout, des changements dans la constitution et la composition du sang, tandis que c'est à des troubles circulatoires généralisés (augmentation de la tension, hypertrophie du cœur, athéromes des vaisseaux) que nous rapportons la coïncidence du gonflement de la papille. Comme le montre la figure (8), le soulèvement de la pupille est dû en grande partie à l'augmentation d'épaisseur de la couche des fibres nerveuses. »

Quelques auteurs ont prétendu que l'inflammation de la rétine est occasionnée par la rétention de l'urée dans le sang. Il serait difficile de se prononcer d'une manière affirmative à cet égard, malgré ce fait incontestable que, dans la période de l'atrophie avancée du tissu rénal, le trouble de circulation s'accentue davantage et prédispose à des infiltrations des divers organes. Nous voyons journellement des malades présentant des symptômes d'urémie très-graves et qui n'ont, depuis le début de la maladie jusqu'à la fin, aucune altération rétinienne.

L'albuminurie peut donner lieu aussi à des troubles du cristallin, qui se terminent par la formation de cataractes. Ces dernières altérations sont très-probablement occasionnées par une sorte de macération que subissent les éléments du cristallin dans les liquides, dont la composition qualitative et quantitive est changée. Ces cataractes sont ordinairement demi-molles, qu'elles

soient développées chez les adultes ou chez les vieillards.

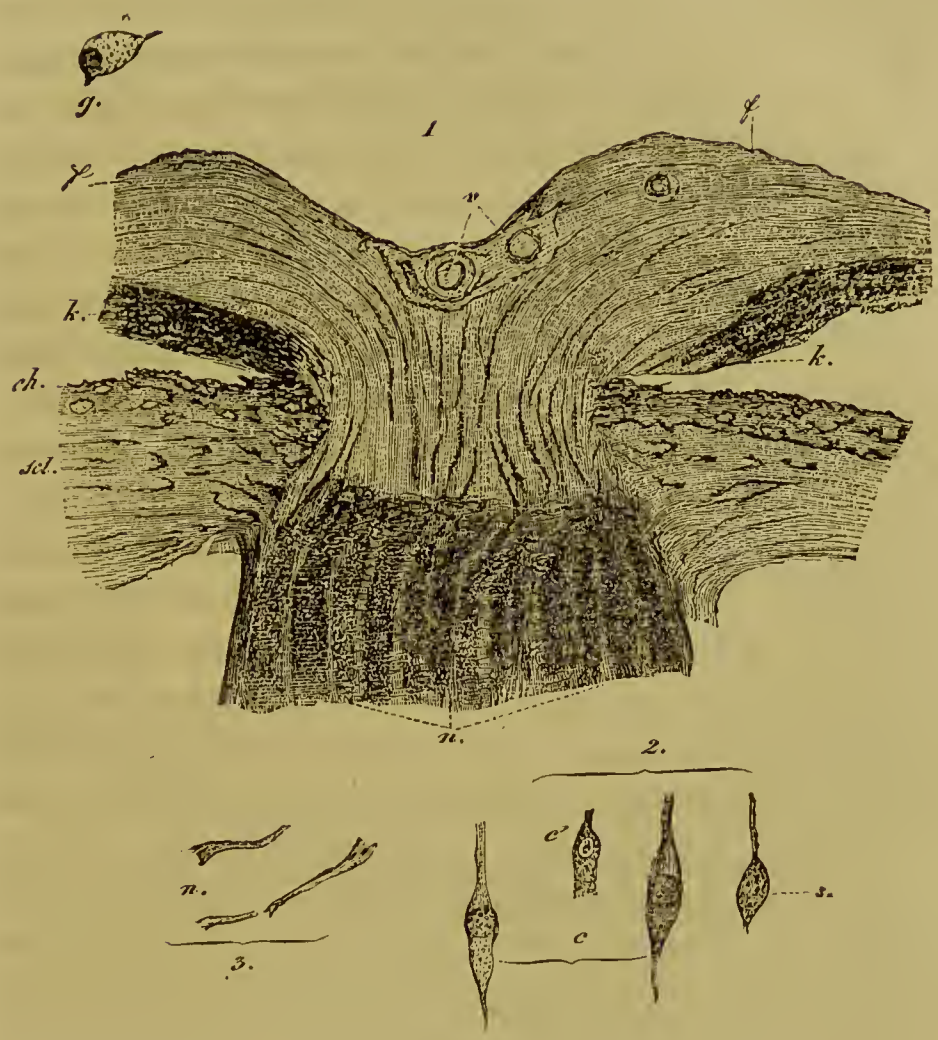

Fig. 8.

Cette figure, qui nous a été communiquée par M. Wecker, représente 1° La section à travers l'entrée du nerf d'un individu mort de maladie de Bright, à l'hôpital général de Hambourg. (V. coupes des vaisseaux. F. couche des fibres. K. couche granuleuse. Ch. choroïde scl. sclérotique. N. fibres nerveuses. — 2° Bâtonnets et grains des cônes avec un contenu finement granulé (dégénérescence graisseuse). C. grains du bâtonnet c. cônes. C' cône rompu pendant la préparation. — 3° Fibres nerveuses de la couche des fibres. G. cellules ganglionnaires.

MARCHE ET PRONOSTIC.

La rétinite albuminurique se développe, comme nous avons dit, d'une manière très-lente et il se passe habituellement des mois entiers avant que les malades ne s'aperçoivent d'un trouble marqué de la vue ; mais, à mesure que l'affection s'étend vers la macula ou que l'infiltration gagne la masse du nerf optique, les troubles de la vue deviennent plus accentués et les altérations gagnent les couches les plus profondes de la rétine. Peu à peu les taches apoplectiques diminuent et disparaissent complétement ; d'autres plus étendues surgissent sur le trajet des vaisseaux : les plaques exsudatives augmentent relativement beaucoup plus rapidement et, de petites qu'elles étaient d'abord, elles deviennent de plus en plus larges, et se rapprochent les unes des autres pour constituer des amas exsudatifs très-étendus.

Ces altérations se développent à mesure que l'état général du malade s'aggrave (1), et il arrive le plus

(1) Voici comment M. le Dr Wecker s'exprime à propos de la corrélation qui existe entre la marche de la maladie rénale et de la maladie oculaire (travail inédit) : « C'est ici le moment de rappeler qu'il ne faut pas s'attendre à observer, dans toutes leurs phases, une corrélation nécessaire entre la maladie rénale et la rétinite. Cette dernière, une fois engendrée, se comporte à sa façon, et dans beaucoup de cas suit une marche assez indépendante de celle qu'affecte la maladie rénale ; une résolution complète est même possible, si la néphrite ne s'est pas compliquée de troubles respiratoires profonds et de dégénérescence généralisée des parois vasculaires : la marche de la rétinite chez les femmes enceintes et chez les convalescents de scarlatine le prouve suffisamment.

« Mais, à part cela, il faut encore observer que la rétinite, même dans la forme de néphrite qui se caractérise par l'atrophie, se comporte d'une façon qui lui est propre, et qu'un traitement local (ventouses de Heurteloup) peut avoir une influence directe sur sa marche. Ainsi, il

souvent que la rétine perd totalement ses facultés visuelles. Les fibres du nerf optique, comprimées par la masse exsudative, et étranglées dans le trou sclérotical, subissent une altération scléreuse et s'atrophient complétement au bout de quelque temps.

Un fait de ce genre a été observé à la clinique de M. le professeur Béhier, qui a eu la bonté de nous le faire communiquer, et qu'on trouve rapporté plus haut.

Mais la marche de l'amaurose albuminurique n'est pas toujours désastreuse ; on observe de temps en temps la métamorphose régressive dans les altérations rétiniennes ; les taches exsudatives deviennent de plus en plus pâles, se résorbent en partie ou en totalité; la circulation reprend son cours normal ; la rétine recouvre sa transparence, et la vue redevient presque à son état normal. Les faits rapportés par MM. Secondi (1) et

nous est arrivé d'observer que la rétinite entrait franchement en résolution, et que la vue s'améliorait beaucoup au moment où se manifestait une augmentation considérable dans le poids spécifique de l'urine, où la sécrétion rénale diminuait sensiblement, et où l'apparition d'une anasarque généralisée faisait prévoir une issue fatale très-proche.

« Nous pensons que, dans la grande majorité des cas, l'apparition d'une périnévrite, pendant le cours d'une rétinite albuminurique, doit être regardée comme une des complications les plus fâcheuses, car non-seulement elle compromet sérieusement et même définitivement la vue, mais aussi elle nous fait connaître que l'affection rénale est entrée dans une phase pendant laquelle elle retentit sur la circulation, et par ce moyen sur l'organisme tout entier, et que d'autres désordres plus graves ne se feront pas longtemps attendre. Nous maintenons, à cet égard, l'opinion puisée dans notre Traité général : la rétinite apparaît habituellement à l'époque où l'excrétion s'entrave de plus en plus, consécutivement à l'atrophie du tissu rénal, où les troubles de la circulation générale s'accroissent considérablement, et où la tension vasculaire du système artériel augmente sensiblement. »

(1) Secondi. Relazione di tre casi di retinite albuminuriche con esito di guerizione ed osservazioni (Giorn. d'ophth. ital., n° 3 et 4. 1863).

Rava (1) démontrent surabondamment la guérison de cette affection. D'autres cas de ce genre ont été observés, comme nous l'avons dit plus haut, par M. Guéneau de Mussy; néanmoins, les exemples de guérison sont rares, et je dirai même exceptionnels, tandis que, dans la grande majorité des cas, la maladie amène des désordres indélébiles dans la rétine, et souvent la perte de la vue. Chez les femmes en couche, la rétinite albuminurique est très-souvent guérissable, mais, si elle se prolonge longtemps et si elle est accompagnée d'un œdème considérable de la papille, la vue peut être complétement abolie par l'étranglement du nerf optique; dans d'autres cas moins graves, la rétinite guérit, mais en laissant dans la macula des taches graisseuses qui compromettent pour toujours l'acuité visuelle.

La rétinite albuminurique peut avoir une marche irrégulière; tantôt elle diminue dans son intensité, et la vue s'éclaircit pour un temps plus ou moins long; tantôt elle s'aggrave, et l'on voit les exsudations s'étendre sur une plus grande partie de la rétine et donner lieu à des troubles visuels très-prononcés. Après quelques crises de ce genre, on doit craindre la perte totale de la vue.

Il arrive très-souvent que l'amaurose soit le premier symptôme qui décèle l'albuminurie; elle s'annonce, dans ce cas, d'une manière lente et à une période où il n'y a aucune manifestation de l'affection rénale, même alors que l'examen des urines présente à peine les traces de l'albumine. Mais l'ophthalmoscope ne manquera pas d'éclairer le médecin sur l'état général du malade,

(3) Rava. De l'amaurose albuminurique à propos d'un cas de guérison parfaite de cette affection (Bullet. de thérapeut., 15 janvier 1861).

et l'examen attentif des urines indiquera un déficit notable de l'urée, ce qui sera déjà un indice précieux de la maladie générale.

TRAITEMENT.

Le rôle du médecin est très-difficile, lorsqu'il a à soigner des malades atteints d'amblyopie ou amaurose albuminurique ; il lui serait difficile de savoir quelle tournure va prendre l'affection rénale. Mais, en face des cas de guérison que nous avons signalés plus haut, il est de notre devoir de ne pas abandonner les malades en laissant continuer à l'affection sa marche progressive.

L'intervention du médecin sera d'autant plus efficace qu'elle sera basée sur la connaissance exacte des causes de l'albuminurie. Quelques-unes de ces causes sont, en effet, accidentelles ; tantôt, c'est un coup ou une forte contusion de la région lombaire qui a amené l'affection rénale et l'albuminurie; tantôt, cette dernière maladie reconnaît pour causes la suppression des règles chez les femmes ou la grossesse; tantôt enfin, l'albuminerie est provoquée par un refroidissement, fièvre intermittente, etc.

Dans toutes ces circonstances, l'albuminurie, et la rétinite qui l'accompagne, ne peut être considérée que comme une affection symptomatique de ces différentes altérations, et l'on comprend facilement qu'en cherchant à faire disparaître les causes de ces congestions rénales, on contribuera d'une manière très-efficace à la guérison de l'amaurose albuminurique.

Telle est, à cet égard, l'opinion, si nous ne nous trompons, de M. le professeur Béhier.

D'après M. Jaccoud, dans l'albuminurie aiguë, on doit employer : 1° Émission sanguine locale, au besoin, générale, telle que sangsues, ventouses scarifiées sur la région lombaire. Si l'individu est robuste et si les phénomènes sont très-intenses, caractérisés par l'abondance de l'urine et les mouvements fébriles, on donnera boissons adoucissantes, tièdes, quelques médicaments narcotiques, un régime sévère; 2° Éviter les diurétiques, excepté la digitale, car l'expérience a démontré qu'il n'y avait pas de danger; donner quelques purgatifs, en laissant de côté les purgatifs salins : ainsi, on peut donner l'huile de ricin, le calomel ou les purgatifs drastiques.

Dans l'albuminurie chronique : Les diurétiques sont indiqués à cause de la rareté de l'urine et de l'obstruction des tubuli par des cylindres fibrineux; ils s'emploient quand la maladie est à l'état de chronicité, mais on doit s'adresser aux diurétiques les plus doux (bicarbonate de soude, acétate de potasse ou de soude, poudre de Dover), avec une tisane de chiendent. Si une hémorrhagie survient, il faut suspendre le traitement.

Quand l'albuminurie est due à une maladie du cœur, deux indications doivent être mises en usage : 1° Maintenir l'énergie fonctionnelle du cœur. 2° Exciter la contractilité des vaisseaux artériels.

Pour remédier à la première cause, on donne au malade une nourriture fortement animalisée et tonique, dans laquelle les vins, et surtout les vins généreux, sont indiqués.

Quant à la deuxième indication, elle doit être remplie par l'emploi des médicaments qui excitent la contractilité vasculaire, tels que le tannin, le perchlorure de fer et l'acétate de plomb (Vogel, Lesvald, Mosler).

L'acide phosphorique et l'acide sulfurique ont été préconisés; l'acide nitrique a donné quelques succès (Moritz). Socquet et Hugues, en associant le perchlorure de fer au seigle ergoté, ont obtenu un bon résultat.

Un autre médicament, non encore employé en France, a produit entre les mains de Korner, un résultat très-remarquable, c'est le trichlorure de Métyle ($C^2 cl^4 S^2 O^4$) qui a une action puissante sur la contractilité du cœur et des artères (Korner, Bertrak).

Dans certains cas, l'albuminurie apparaît chez les individus atteints d'une maladie constitutionnelle, telles que la scrofule, la dartre. Dans ces cas, la guérison peut s'obtenir par les préparations sulfureuses, iodées et arsenicales.

Ce que nous disons à propos du traitement de l'albuminurie, en général, se rapporte de tous points à la rétinite albuminurique. Nous pensons, en effet, que son traitement ne peut pas trouver d'autres indications que celles qui découlent de l'albuminurie en général.

Quelle confiance peut-on avoir dans les prescriptions curatives dirigées spécialement contre la rétinite albuminurique? Deval recommandait l'application des sangsues derrière les oreilles, les exutoires à la nuque, les onctions avec pommade iodée de Gondret, mercurielle, etc., les onctions et les vaporisations stimulantes, etc.; mais on comprend très-facilement qu'un pareil traitement ne peut qu'affaiblir l'état général des malades sans amener aucune amélioration de la vue, et, tant que la cause rénale ne sera pas enrayée, on ne pourra obtenir rien de bon pour la guérison de l'amaurose.

Parmi les moyens qui dans ces derniers temps ont été employés, avec succès, contre l'albuminurie, par M. Gueneau de Mussy, nous devons parler de l'emploi de la teinture d'iode, à l'intérieur, prise à des doses successivement augmentées, ainsi que des bains de vapeur. En ce qui regarde le traitement local, M. de Graefe donne une préférence notable à l'application des sangsues (Horteloup), une ou deux devant chaque oreille, toutes les semaines, pendant un temps plus ou moins long.

D'après ce même auteur, ces soustractions du sang sont très-bien supportées, même par les personnes anémiques, et l'on constate chez ces malades une amélioration notable de la vue.

OBSERVATION IV.

Voici une observation de rétinite albuminurique, qui nous a été communiquée par M. le Dr Wecker (fig. 5):

J. M...., bouvier, âgé de 19 ans, sujet faible, à mine cachectique, à cheveux blonds, prétend que, jusqu'à sa 15e année, il a toujours été parfaitement bien portant, et qu'il a toujours bien vu de près et de loin. A 15 ans, en gardant son bétail pendant les rigueurs de l'hiver, il eut les pieds gelés; dès lors, ils gonflèrent tellement, qu'il lui devint impossible de marcher.

Cet état dura tout l'hiver; il s'améliora pourtant rapidement au printemps, de sorte que J. M... se sentit bien pendant tout l'été et l'automne, jusqu'à l'hiver suivant. Lorsque le froid arriva, le gonflement des pieds recommença, et il s'y développa ensuite des ampoules bleuâtres, avec sentiment de chaleur et même de brûlure; à

l'ouverture spontanée de ces ampoules, de l'eau s'écoula et il en résulta des ulcères qui durèrent tout l'hiver. Au printemps suivant, les ulcères guérirent, et les pieds recouvrèrent peu à peu leur volume normal et leur mobilité première; pourtant, dès le commencement de l'été, le gonflement reparut, et, peu de temps après, il s'y joignit une inflammation érysipélateuse.

Toutes ces manifestations morbides disparurent jusqu'à l'automne, mais elles revinrent encore dans l'hiver, pour disparaître de nouveau au printemps, de sorte que, depuis trois ans, maintenant, chaque été et chaque hiver, le malade souffre de ce gonflement qui se combine, l'hiver avec des ulcères, et l'été avec un érysipèle; mais, au printemps et à l'automne, il reste bien portant.

A ces lésions se joignit encore, à plusieurs reprises, dans ces deux dernières années, un gonflement œdémateux des parties extérieures du cou, et qui en occupait toute la périphérie. Il y a trois mois, en levant une lourde enclume, le malade s'est donné une hernie inguinale, pour laquelle il fut forcé d'aller à l'hôpital, et d'y rester cinq semaines. Quinze jours après son séjour à l'hôpital, il remarqua une diminution progressive de sa faculté visuelle, et, quelques jours plus tard, l'apparition de mouches volantes et d'étincelles, particulièrement pendant les mouvements rapides des yeux et de la tête. Trois semaines après se développa, tout autour du cou, un gonflement œdémateux considérable qui envahit rapidement la face et la tête, et qui se compliqua d'une détérioration notable de la vue.

Cette réduction de la faculté visuelle continua peu à peu, mais d'une manière continue, malgré la diminution de tous les autres phénomènes indiqués, et même

après la sortie de l'hôpital. Quinze jours plus tard, J. M... dut, pour une anasarque généralisée, rentrer de nouveau dans un hospice, où l'on démontra la présence d'une grande quantité d'albumine dans l'urine. Quand l'hydropisie eut, en grande partie, disparu, mais alors aussi que la faculté visuelle était diminuée à ce point que le malade ne pouvait plus se conduire seul avec sécurité, on le remit aux soins de l'ophthalmologiste.

Le malade lit actuellement avec l'œil droit ($v \infty$) péniblement le n° 11, à 8 pouces, et avec l'œil gauche (v—36) le n° 15, à 8 pouces de distance. Sur l'œil droit, on trouve un rétrécissement du champ visuel, et l'objet fixé étant distant d'un pied, la limite externe est à 7 pouces, la limite inféro-interne à 9 pouces; dans les autres directions, le rétrécissement est peu important; dans l'œil gauche, l'étendue du champ visuel paraît presque normale.

Dans les parties extérieures de l'œil on n'aperçoit aucun phénomène morbide; les pupilles sont de grandeur moyenne, mais leurs contractions sont lentes, peu étendues; cependant l'atropine les dilate *ad maximum*.

A l'ophthalmoscope, les milieux se montrent, des deux côtés, complétement transparents, et les yeux sont, à l'intérieur, éclairés d'une manière normale.

Le fond de l'œil *droit* (fig. 5, p. III) est en général normalement coloré et granulé; cependant, dans la région de la macula, et dans son plus proche voisinage, la couleur est plutôt d'un jaune-brun rougeâtre. Au même endroit, et dans une plus grande étendue, on voit une infinité de taches de grandeur différente, extrêmement claires, presque brillantes, par places, d'une couleur blanc-jaunâtre, et qui paraissent les nues superficielles;

les autres plus profondément placées dans le tissu de la rétine.

Les plus grandes d'entre elles, dont le nombre est limité, se trouvent immédiatement autour de la macula, mais surtout vers sa partie interne ; elles sont allongées, mal délimitées, et affectent, autour de la macula, une disposition radiée, de telle sorte qu'elles paraissent l'entourer comme d'une couronne.

Près de ces plus grandes taches, et plus loin, se présentent les plus petites, en partie disséminées, isolées, en partie réunies dans différents points, en groupes plus ou moins considérables. Ceux-ci occupent principalement cette place du fond de l'œil qui est entourée des vaisseaux rétiniens, circonscrivant la macula dans un arc étendu.

Ces plus petites taches ont, les unes, une forme irrégulière, les autres une forme arrondie ; elles ressemblent à de petits points, et si les unes sont nettes et claires, les autres sont si mal délimitées et d'une couleur si peu claire qu'elles paraissent à peine indiquées.

La plus grande de toutes ces taches claires avoisine la circonférence interne du nerf optique ; à une petite distance de sa limite, la forme en est ovale, et, à sa partie moyenne, elle est munie d'une tache pigmentaire.

De semblables agrégats pigmentaires, plus foncés cependant et d'un diamètre plus petit, se trouvent répandus en petit nombre parmi les taches claires, autour de la macula et à sa partie externe.

Dans sa plus grande étendue, la rétine paraît d'une couleur grisâtre extrêmement faible (cependant on n'en a la preuve certaine qu'en adaptant très-exactement son œil) ; sa surface réfléchit un peu plus la lumière

que dans l'état normal. Mais, au reste, elle offre encore un haut degré de transparence.

Le système vasculaire central, eu égard à son étendue, à sa distribution, à son trajet, à sa couleur, à ses contours et au diamètre de chacun de ses vaisseaux, ne présente aucune différence avec celui d'un œil sain.

Le nerf optique est arrondi, de grandeur normale, limité à sa circonférence externe par de légères bordures pigmentaires, d'un brun rougeâtre, et de tous côtés on peut reconnaître l'anneau du tissu cellulaire; il a, dans ses parties périphériques, une couleur légèrement rougeâtre, et sa surface se confond avec le plan de la rétine.

Dans l'œil *gauche*, la rétinite est nettement dessinée. La rétine paraît trouble autour du nerf optique, le nerf optique effacé; les veines ont un diamètre plus grand; elles sont fortement tortueuses et en partie masquées. Autour du nerf optique, et à une distance égale à son diamètre, se trouvent des plaques blanches isolées, et, dans la région de la macula, des taches claires semblables à celles de l'œil droit; pourtant ces dernières n'affectent point de forme et de disposition caractéristique, et ne se laissent point poursuivre aussi loin dans le fond de l'œil.

CHAPITRE II

DE L'ALTÉRATION DES MEMBRANES DE L'ŒIL DANS LA GLYCOSURIE.

Le diabète sucré est une affection fréquente, comme les recherches de Copland, Graves, etc., l'ont démontré. La glycosurie est même plus fréquente qu'on ne pourrait le croire, et il arrive bien souvent, dit Trousseau, de la rencontrer chez des personnes qui ne présentent en apparence que quelques accidents sans gravité et qui paraissent, d'ailleurs, jouir de la plénitude de leur santé. Mais si les symptômes de la glycosurie ne sont pas toujours assez apparents, ni assez caractéristiques, nous pouvons dire cependant qu'en général, dans la majorité des cas, le diabète sucré se manifeste par des symptômes d'une telle valeur qu'ils peuvent mettre immédiatement sur la voie du diagnostic.

Il est vrai que, d'après les recherches de Claude Bernard, la glycosurie peut être quelquefois passagère et survenir à la suite d'une ingestion de certains médicaments, comme l'éther, et, alors, la maladie étant temporaire et passagère, le diagnostic sera difficile. Mais, lorsqu'il s'agit de l'affection permanente, on trouve un certain nombre de phénomènes particuliers, dont l'étude attentive nous fait supposer l'existence plus que probable de la glycose dans les urines. Parmi ces symptômes, il faut signaler, en premier lieu, la polydipsie, qui atteint quelquefois des proportions très-

grandes, et l'exagération de la sécrétion urinaire, qui, sans atteindre les proportions qu'elle prend dans la polydipsie, s'élève quelquefois jusqu'à 10 litres et même 20 litres d'urine, et même plus, par jour.

La soif continuelle et ardente éprouvée par les malades est un second signe caractéristique de l'affection. Si l'on ajoute à cela une exagération de l'appétit et une véritable boulimie, accompagnée d'amaigrissement progressif de tout le corps, sécheresse de la peau, anthrax et, enfin, troubles visuels, on aura, dans cet ensemble de symptômes, l'indication sommaire de la maladie. Les troubles visuels, dans la glycosurie, sont loin d'être constants, mais ils acquièrent quelquefois un aspect si caractéristique, qu'ils peuvent constituer un des signes les plus importants du diagnostic de la maladie générale. Parmi les altérations qu'on trouve dans l'appareil oculaire, nous devons signaler celles du cristallin, de la rétine et du nerf optique. Ce n'est, en effet, que sur ces trois membranes qu'on voit les altérations se développer dans la glycosurie. Ces altérations sont la cataracte corticale glycosurique, la rétinite glycosurique et l'atrophie de la papille.

§ 1. *Cataracte diabétique.*

Les modifications que subissent tous les tissus dans la glycosurie expliquent jusqu'à un certain point l'opacité du cristallin, et l'on sait par les observations journalières que les personnes atteintes de cataractes présentent assez souvent dans les urines, une quantité notable de sucre. En présence de ce fait, on doit se demander si la cataracte n'est qu'une coïncidence avec l'affection générale de l'organisme, ou bien si elle lui

est consécutive. Mais le grand nombre de ces cataractes, et en même temps l'aspect et la forme particulière qu'elles affectent ne nous laissent aucun doute sur l'existence des opacités produites par la glycosurie. Quant à la proportion du nombre des cataractes par rapport au nombre des diabétiques, on trouve chez les auteurs de très-grandes différences : M. Bouchardat dit avoir rencontré un cataracté sur trente-huit diabétiques ; M. Fauconneau-Dufresne, 1 sur 132. M. de Graefe porte au quart le nombre des diabétiques atteints de cataracte. La divergence considérable qui existe entre ces statistiques ne nous permet pas de leur attribuer une grande valeur. Nous pensons, d'après ce que nous avons vu, que celle de M. de Graefe est celle qui se rapproche le plus de la vérité.

C'est de 25 à 40 ans qu'on rencontre aussi le plus souvent la cataracte diabétique : ce qui n'a rien d'étonnant, puisque c'est la période de la vie à laquelle on rencontre aussi le plus souvent le diabète. C'est ce qui explique aussi en partie pourquoi ces opacifications se présentent avec les caractères des cataractes molles ou demi-molles, puisqu'à cet âge c'est presque toujours sous cette forme que se produisent les cataractes. Ces cataractes débutent habituellement par les couches corticales postérieures ; elles restent pendant très-longtemps stationnaires à l'œil nu. Ces opacités ne sont point visibles, mais on peut les distinguer facilement par l'éclairage direct du miroir. On les apercevra, dans ce cas, sous forme de stries étoilées, très-profondément situées. A mesure que ces cataractes avancent, elles se portent vers le segment antérieur, gagnent de proche en proche les couches antérieures, jusqu'à ce qu'elles amènent l'opacification générale du cristallin ; une fois

complètes, elles conservent les caractères des cataractes molles ou demi-molles.

Parmi les auteurs qui ont signalé des faits se rapportant aux cataractes diabétiques, nous devons citer : Mackenzie (1), Howmann (2), Bénédict (3), Loymayer (4), Arlt (5), Lécorché (6).

Dans ces derniers temps, cette question a été spécialement étudiée par M. Mathias Ossowidzki, dans sa thèse inaugurale intitulée : *Ueber die bei der Zuckerharn ruh vor kommenden Augenkrankheiten*, Berlin, 1869. (Sur les maladies oculaires qui surviennent dans le diabète sucré.)

Il résulte de ces recherches que la cataracte diabétique n'est pointun effet de coïncidence, comme cela paraît être admis par quelques auteurs, mais bien réellement le résultat de la composition vicieuse du sang.

La pathogénie des cataractes glycosuriques, leur genre de développement, et la cause directe de leur production n'est pas encore bien connue. Divers auteurs l'ont envisagée différemment, selon le point de vue de chacun d'eux. Ainsi Lécorché (1), en publiant un mémoire sur ce sujet, s'est exprimé en ces termes : « Suivant Lohmayer, les cataractes reconnaissent deux espèces de causes : l'appauvrissement des liquides, et leur altération. C'est la première de ces deux causes qui me semble jouer le rôle important dans la production de

(1) Mackenzie. Traité des maladies des yeux.

(2) Archiv. f. pathol. anatomie, VI, p. 561 ; 1854.

(3) Benedict. Wilhelm Fricker : Die Krankreisen des Lynsensystems. Francfürt, 1845.

(4) Lohmayer.

(5) Arlt. Die Krankreisen des Auges. I, Bd., p. 80.

(6) Lécorché. Sur la cataracte diabétique. (Archives gén. de méd. 1861.)

la cataracte diabétique, qu'il faut rapprocher des cataractes, qui surviennent dans ces diathèses où la stimulation est principalement lésée. »

C'est en effet à la diminution de la quantité notable des liquides dans l'organisme, qu'on doit, d'après cet auteur, attribuer la cause principale de la formation des cataractes de cette nature, et il n'y a rien d'étonnant, dit-il, qu'un organe, dont la vitalité est aussi peu prononcée, même à l'état normal, que celle du cristallin, et dont la nutrition rappelle celle des productions endermiques, soit soumis aux mêmes lois et qu'il cesse de vivre. D'autre part, les travaux de M. Lohmayer (2) tendent à prouver que ce n'est pas seulement la diminution de la quantité des liquides, mais aussi le changement de leur composition dans l'organisme, qui contribue à la formation de l'opacité cristallinienne.

Nous nous associons plutôt à cette dernière opinion et nous pensons que ce n'est pas tant à la soustraction de l'eau qu'au changement des liquides organiques dans l'économie, et à la présence ou à l'absence d'une plus ou moins grande quantité de sucre ou de glucose dans les tissus et les liquides de l'œil, qu'on doit rapporter la cause réelle de l'évolution de ces cataractes.

Les pertes considérables de liquide que subit, en effet, le corps humain pendant les attaques de choléra, les diarrhées colliquatives, etc., auraient dû amener les mêmes altérations dans la transparence de la lentille ; pourtant, les observations faites sur les yeux des cholériques ne prouvent pas le moins du monde que le cristallin ait de la tendance à s'opacifier, et il faut en

(1) Lécorché. Archives gén. de méd. 1861, p. 572.
(2) Lohmayer. Leitschrift für rationnelle medicin, t. V, p. 89. 1854.

conclure que, dans la glycosurie aussi, la cause en est tout autre.

Richardson a, par ses expériences, attiré l'attention sur ce fait intéressant que l'injection du sucre dans les yeux ou les tissus voisins de ces organes pourrait amener la cataracte; mais ce résultat ne paraît pas être constant et M. Giraldès a, par ses propres expériences, infirmé complétement celles de M. Richardson.

Que conclure de ces faits contradictoires? Faut-il rejeter complétement l'idée de la formation artificielle des cataractes par l'injection du sucre, ou bien ne considérer les faits rapportés par Richardson que comme des faits isolés et accidentels?

Les altérations que subit le cristallin dans le diabète sucré doivent être étudiées avec soin et on ne manquera pas d'y constater, à part les changements propres à toutes les cataractes (1), d'autres modifications toutes spéciales, qui peuvent être particulièrement attribuées à la glycosurie. Ainsi l'examen chimique démontrera la présence du sucre, comme le prouve une observation rapportée par M. Knapp (2). Cet auteur a eu occasion d'examiner au microscope une cataracte diabétique et de constater :

1° De grandes cellules épithéliales remplies d'une substance granuleuse avec de larges noyaux au milieu;

2° Des masses globuleuses contenues dans les fibres cristalliniennes;

3° Des cellules à noyaux et nucléoles, cellules terminées en massues;

(1) Knapp. Klinische Monats blatter, avril 1863, et Annales d'oculist., XLI, p. 501.

(1) Perrin. Séance du 5 janvier de la Société de chirurgie. (Union médicale, 15 janvier 1870.)

4° De petits globules disposés en chapelets dans les interstices des fibres cristalliennes (1).

Marche. — Les cataractes glycosuriques marchent habituellement assez lentement, et les malades restent pendant longtemps avec la vue trouble, sans que pour cela ils soient forcés de suspendre leurs occupations journalières. Mais, au bout d'un temps plus ou moins long, les opacités gagnent la masse du cristallin, les cataractes se complètent et l'intervention chirurgicale devient indispensable. Dans certains cas les cataractes diabétiques se développent beaucoup plus rapidement que les cataractes séniles. Quelques observations citées plus loin prouvent, en effet, que, malgré l'âge avancé des malades, les cataractes s'étaient développées dans un espace de temps relativement très-court. (Obs. 1, 3 et 4 de M. Perrin ; obs. 1 et 2 de M. Wecker.) Cependant, d'après M. Perrin, les cataractes survenues chez les diabétiques suivent quelquefois la même marche que les cataractes séniles, c'est-à-dire, qu'elles se développent lentement ; dans ce cas on doit les considérer comme des accidents de coïncidence. Un cas dont nous avons été

(1) Nous croyons qu'il est bon de placer ici en observation les altérations décrites par M. Robin, à propos des cataractes molles. Les altérations consistent surtout en un passage des tubes à un état plus granuleux, avec aplatissement en bandelettes. Ces éléments perdent en même temps leurs noyaux. Cet état granuleux se manifeste aussi quelquefois dans les fibres dentelées. Les cellules du cristallin ont disparu, se sont réduites en granulations, ou bien, d'homogènes et hyalines, sont devenues granuleuses ; en même temps se sont produites, entre les tubes réduits à l'état de bandelettes, des granulations moléculaires libres des gouttelettes limpides et des gouttes huileuses. Celles-ci ont exsudé de la substance des éléments, ou proviennent peut-être de leur destruction. Il s'est formé en outre, dans cette couche superficielle, des corpuscules solides arrondis, ou de formes variées, soit homogènes, soit granuleux, englobés ou non dans une substance de consistance cireuse. Enfin, quelquefois, il s'y dépose des grains de carbonate de chaux, mélangé de traces de phosphates de même base.

témoin dansle service de M. le professeur Gosselin semble se rattacher à cette manière de voir. Il s'agit d'un homme de 65 ans, très-légèrement diabétique, qui avait depuis très longtemps une cataracte incomplète de l'œil droit et une cataracte complète de l'œil gauche qui avait mis plusieurs années à se compléter. Opéré par la méthode de Graefe, il survint pendant l'opération une issue partielle du corps vitré, et, à la suite, un phlegmon oculaire.

Chez un de ses opérés, M. Perrin a trouvé la présence du sucre dans l'humeur aqueuse et le cristallin (obs. III).

Quelques auteurs ont voulu admettre que les cataractes se développent habituellement dans la dernière phase du diabète, au moment où tout l'organisme est sensiblement désorganisé, et que la constitution du malade est profondément altérée. Cette opinion nous paraît exagérée, et, dans un bon nombre de cas de cataractes glycosuriques, l'état général du malade est si peu affecté, que ce n'est que par hasard qu'on découvre la présence du sucre dans les urines.

Pronostic. — Le pronostic des cataractes diabétiques doit être envisagé au point de vue de la durée plus ou moins longue de leur développement, ainsi qu'au point de vue des conséquences qu'elles peuvent avoir pour l'opération.

Depuis longtemps, en effet, M. Desmarres, père, avait signalé le danger que présentait l'extraction dans les cataractes diabétiques. Les irido-choroïdites s'ensuivent très-souvent; la cornée s'enflamme et l'œil est compromis. Pour prévenir ces accidents, cet auteur propose de faire l'excision de l'iris; mais cette opération n'est

réellement appliquée que depuis que M. de Graefe a inventé sa méthode d'extraction linéaire modifiée, dont nous donnons la description.

Nous devons à l'obligeance de M. Perrin, professeur au Val-de-Grâce, les observations suivantes, observations qu'il a du reste communiquées à la Société de chirurgie, et qui ont été publiées dans la *Gazette des Hôpitaux*.

Observation Ire. — Dans le courant de l'été dernier (1869), un de ses collègues de l'armée alla consulter M. Perrin au sujet d'un affaiblissement très-considérable de la vision, qu'il soupçonnait être causé par deux cataractes, dont l'une était complète et l'autre en voie de développement.

La première, vue à l'éclairage latéral, était constituée par un noyau ambré, de moyenne dimension, et par d'épaisses couches corticales grisâtres, dans lesquelles on apercevait encore la structure fibrillaire du cristallin. L'exploration du champ visuel annonçait une rétine sensible sur tous ses points.

Le sujet semblait jouir d'une santé florissante : il était robuste, d'un certain embonpoint, avait de l'appétit, une soif normale, mais il offrait cette particularité d'avoir deux cataractes qui s'étaient développées et dont l'une s'était complétée en moins de quinze mois.

Une évolution aussi exceptionnellement rapide conduisit M. Perrin à faire examiner les urines, et, contre toute présomption, elles contenaient 60 gr. de sucre par litre. Néanmoins, l'extraction de la cataracte la plus complète fut pratiquée au commencement d'octobre par le procédé de l'incision linéaire modifiée (procédé de Graefe).

Les temps de l'opération furent en quelque sorte classiques, et, à la première manœuvre de glissement, la cataracte s'engagea et sortit tout entière, laissant derrière elle une pupille tout à fait noire.

Les suites de l'opération furent régulières. Au huitième jour, l'œil opéré ne présentait plus qu'une légère conjonctivite, et, au quinzième, le malade sortait guéri, et pouvait lire, avec un verre de 2 pouces 1/4, le n° 3 de l'échelle typographique.

Obs. II. — Vers la même époque, un officier supérieur en retraite, âgé de 63 ans, diabétique depuis vingt deux ans, alla trouver M. Perrin et lui montra une cataracte qui le privait de l'œil droit, et dont le point de départ remontait à sept ans.

L'autre œil étant envahi à son tour et ne permettant au malade que de se conduire, le décida à s'informer s'il était utile et possible de l'opérer. L'éclairage latéral fit voir une cataracte nucléaire, à noyau large plat, de couleur acajou, et recouvert de masses corticales peu épaisses, et d'une teinte grise uniforme.

Le champ visuel n'était pas altéré; l'état général paraissait satisfaisant. Le malade avait bon appétit, buvait peu, et rendait environ 2,000 gram. d'urine par jour; la peau n'était pas sèche, la nutrition semblait excellente; en un point seulement le diabète a marqué sa trace. Depuis trois ans environ, cet officier éprouve aux jambes des douleurs vives, térébrantes, accompagnées de fourmillements qu'il attribue à un rhumatisme. Quelque temps après l'invasion de ces douleurs, des plaques gangréneuses, assez larges, mais superficielles, survinrent à la plante des pieds. Ces plaques se

limitèrent, formèrent des escharres qui se détachèrent en faisant place à des ulcères arrondis, qui se cicatrisèrent en quelques mois.

Après une période de rémission réapparurent les mêmes accidents, dans le même ordre et avec la même durée et le même siége. Ces gangrènes superficielles devinrent une sorte d'infirmité périodique, dont le malade se préoccupa peu, mais à laquelle on doit attribuer la difficulté qu'il éprouvait à marcher, l'état des forces étant du reste satisfaisant. Les urines contenaient 70 grammes de sucre par litre, et une grande quantité d'albumine.

Une seconde analyse, pratiquée quelques jours après, démontra de nouveau la présence simultanée et permanente du sucre et de l'albumine.

Malgré ces conditions désavantageuses, l'extraction de la cataracte de l'œil droit fut pratiquée par le même procédé. L'opération fut régulière; les suites simples et satisfaisantes jusqu'au huitième jour; à ce moment, il n'existait plus qu'une conjonctivite peu intense, lorsqu'il se produisit dans la chambre antérieure une suffusion sanguine, dont le niveau atteignait le bord de la pupille; en même temps l'œil devint le siége d'une douleur assez vive.

C'était sans doute le froissement brusque, quoique involontaire de l'œil par le malade, qui avait amené ces phénomènes. Malgré cela, la marche de la maladie vers la guérison ne fut nullement entravée, mais seulement retardée d'une dizaine de jours.

Le 20 novembre, il ne restait plus comme traces de l'opération qu'une légère conjonctivite entretenue par quelques groupes de gros vaisseaux variqueux. La pu-

pille était tout à fait nette, et le malade pouvait lire avec un verre de 2 pouces 1/2 le texte le plus fin d'un journal.

Obs. III. — Dans le courant de novembre, M. Perrin fut appelé pour examiner au Val-de Grâce, dans un service voisin, un malade diabétique, privé de la vision par le développement de deux cataractes.

Ce malade, âgé de 43 ans, était atteint d'un diabète intense; son urine renfermait 65 gram. de sucre par litre, ce qui fait, par émissions quotidiennes, dont la moyenne est de 10 litres, le chiffre considérable de 650 gram.

Il y avait de la soif, un appétit insatiable, des sueurs abondantes, des douleurs erratiques très-vives, et cet état blafard et macéré de la peau que l'on observe dans le diabète à une période déjà avancée.

Les cataractes s'étaient complétées en un mois environ, et s'étaient manifestées au mois de mars. Vues à l'éclairage oblique, elles paraissaient volumineuses et tout à fait molles. On distinguait encore, avec une certaine attention, la texture du cristallin.

Les conditions générales étaient loin d'être bonnes; mais, encouragé par les deux succès précédents, et certain de ne pas nuire, M. Perrin pratiqua, le 18 novembre, l'extraction de l'une des deux cataractes.

Aux premières manœuvres de glissement, le cristallin s'engagea régulièrement, ne laissant après lui que quelques masses corticales, dont l'expulsion fut facilement provoquée par quelques nouvelles manœuvres. Le noyau de la cataracte était volumineux, mou, gélatineux; il se désagrégea complétement par l'agitation dans l'eau,

produisant un liquide laiteux, qui, soumis aux liqueurs d'épreuve, révéla manifestement la présence du sucre. Les suites de l'opération furent simples et plus rapides encore que dans les cas qui précèdent. Il ne restait plus, au cinquième jour, qu'une très-légère conjonctivite, et, au quinzième, l'œil opéré, armé du n° 2, lisait le premier-Paris d'un journal.

Obs. IV. — Le 23 décembre, la seconde cataracte du même malade avait fait des progrès. L'opacité, jusqu'alors limitée aux couches périnucléaires, avait envahi, mais sur certains points seulement, les couches corticales que l'éclairage latéral présentait sous l'aspect de larges plaques grisâtres et chatoyantes.

La rétine avait conservé sa sensibilité. L'extraction fut pratiquée par le même procédé sans difficulté, sans aucune sorte de complications. La forme, la consistance, le volume du noyau ne différaient pas sensiblement de ce qui avait été observé lors de la première opération. Toutefois, il est important de mentionner que l'analyse, faite avec soin, ne permit pas de découvrir la moindre quantité de sucre. Cette fois encore les résultats furent excellents.

Nous avons nous-même suivi le malade qui fut le sujet des deux dernières opérations de M. Perrin, et nous avons pu constater le succès complet de la double opération.

Voici trois autres observations que nous devons à l'obligeance de M. le Dr Vecker :

1° M. Samuel B..., 40 ans, maître d'hôtel, rue du Faubourg-Saint-Honoré, vient consulter M. Wecker pour

une cataracte molle, incomplète, qui s'était développée assez rapidement.

Cet homme est très-fort et pourvu d'un assez grand embonpoint; l'aspect de la cataracte engage M. Weeker à examiner l'état général; on s'aperçoit alors que ses urines contiennent une très-forte proportion de sucre, et plusieurs autres symptômes viennent confirmer le diagnostic de diabète.

Le malade fut alors soumis au régime pendant près de deux mois. L'opacité s'était complétée durant ce laps de temps.

Au moment de l'opération, la santé générale était bonne et l'urine ne contenait plus que de minimes proportions de sucre.

L'opération fut pratiquée le 15 avril par le procédé de Graefe. Rien de particulier à noter à ce sujet, tout s'étant fort bien passé.

Le lendemain, au premier pansement, l'œil était dans un état parfait, la plaie bien réunie, la pupille transparente. Le malade se levait le troisième jour; le huitième, il venait à la clinique. Les suites de l'opération furent donc des plus simples et la guérison des plus rapides.

Au bout de deux mois, on lui choisit des lunettes v+4 pour voir de loin. L'acuité visuelle = 2/3; avec 2 1/2, il lit le n° 1 de Snellen.

Le fond de l'œil, examiné avec soin, ne présente rien de particulier, pas la moindre altération rétinienne.

L'autre œil est intact.

Le malade continue à être soumis au régime.

2° M. X..., pasteur protestant, 55 ans, est atteint de-

puis près d'un an d'une cataracte de l'œil droit, à marche lente et présentant tous les caractères d'une cataracte molle. A gauche, il y a aussi une opacité commençante. Depuis longtemps, il est traité pour une affection diabétique qui n'a pas, du reste, profondément altéré sa santé. Le malade a de l'embonpoint. Depuis qu'il est au régime, ses urines contiennent beaucoup moins de sucre; toutefois la quantité n'en a pas été déterminée. Il est opéré le 25 août par le procédé de Graefe. L'opération n'offre rien de particulier. Quant aux suites, elles ont été des plus simples : au bout de dix jours, ce malade quittait la clinique, parfaitement guéri, et avec une vision relativement bonne. Deux mois après, le choix des lunettes donne les résultats suivants :

Avec + 4 pour voir de loin S = 1 ; avec + 2 il lit le n° 1 Snellen ; le fond de l'œil opéré ne présente rien de particulier.

L'opacité de l'œil gauche marche avec une extrême lenteur.

Mme la comtesse de X., à Passy, 65 ans, est opérée au mois de septembre 1868 d'une cataracte de l'œil droit, coïncidant avec une affection glycosurique ancienne, pour laquelle la malade suit un régime approprié. L'opération fut pratiquée par le procédé de Graefe et n'offrit aucune particularité.

Après l'opération, l'essai visuel fut des meilleurs. Les suites de l'opération furent également des plus simples. Pas de réaction, plaie bien fermée, à peine quelques couches corticales dans le champ visuel.

La vision centrale se maintint dans un assez bon état pendant quelque temps, puis se perdit tout à coup.

L'ophthalmoscope fit alors constater sur la rétine de larges plaques ecchymotiques, dont l'une occupait la région de la macula.

La cataracte de l'autre côté ne permit pas, naturellement, d'explorer la rétine. Quelques mois après, la malade succombait subitement par suite d'une hémorrhagie intestinale, avec tous les signes d'une violente péritonite.

Voilà donc trois cas de cataracte diabétique dans lesquels les suites de l'opération ont été des plus simples. Dans un cas, il est vrai, la vision s'est perdue plus tard, mais précisément par le fait de nouvelles altérations se rapportant à l'affection générale, et non par suite de complications survenues après l'opération, et pouvant lui être imputées.

Ces résultats indiquent clairement que l'on doit revenir de l'opinion professée par certains auteurs, que l'on ne doit pas tenter l'opération de la cataracte chez les diabétiques.

TRAITEMENT.

En présence d'une cataracte diabétique, on doit se demander tout d'abord si l'opportunité de l'intervention chirurgicale est nécessaire. La plupart des ophthalmologistes, encouragés par les succès déjà obtenus, se sont rangés pour l'affirmative. Cependant plusieurs hésitent encore, et cela se comprend facilement, car le sujet, par la nature même de son affection générale, peut être pris subitement d'accidents funestes, qui ne le laisseront pas jouir longtemps du bénéfice de l'opération.

Mais si l'on songe qu'aujourd'hui, avec un traitement

et des soins hygiéniques rationnels, et pourvu que la maladie ne soit pas arrivée à la période ultime, on peut prolonger pendant de longues années l'existence de ces malades, on en conclura qu'on ne doit pas priver le diabétique d'un bienfait qui, non-seulement porte un grand adoucissement à sa situation, mais le met encore en mesure, par l'emploi de quelques moyens hygiéniques, de lutter plus efficacement contre sa triste affection. On sait, en effet, de quelle importance il est, pour ces malades, de ne point se laisser aller à l'oisiveté, et combien un exercice, même un peu dur, leur est salutaire. D'autre part, en leur rendant la vision, on leur donne cet autre moyen de défense, la distraction. Or, on sait aussi combien la tristesse et l'hypochondrie ont de désastreuses influences sur la marche progressive du diabète.

Ces considérations nous font penser que le chirurgien ne devra refuser au diabétique de le débarrasser de sa cataracte que lorsque des contre-indications formelles se présenteront.

Nous allons essayer de formuler en quelques lignes ces contre-indications.

Nous les trouvons, d'abord, dans la période à laquelle est arrivé le diabète. Nous croyons, à cet égard, que, lorsque l'affection générale a fait des ravages qui ne permettent plus d'espérer un terme éloigné pour la terminaison fatale, le chirurgien devra s'abstenir. Ainsi, lorsqu'il trouvera des signes certains de ramollissement tuberculeux dans les poumons; lorsque la diarrhée, établie depuis quelque temps, aura jeté le malade dans le marasme; lorsqu'il se sera produit déjà des mortifications partielles de différents tissus; lorsque des œdèmes se seront montrés à plusieurs reprises; lorsque

l'albuminurie et le diabète alterneront ou coexisteront, ou bien encore lorsque les malades se trouveront dans cet état nerveux ou de vésanie qui s'est présenté dans quelques cas, peu de jours avant la mort, alors, pensons-nous, l'opération ne devra pas être tentée.

Nous trouverons encore d'autres contre-indications dans l'organe même sur lequel il s'agit de pratiquer l'opération. C'est ainsi que, si, prévenu par des troubles visuels, on a pu assez à temps pratiquer l'examen ophthalmoscopique et se convaincre que la rétine est affectée de désordres graves, tels qu'hémorrhagies, dégénérescence en plaque ou atrophie, l'on ne devra pas davantage tenter une opération qui ferait courir des dangers au malade, sans pouvoir lui donner aucun bénéfice.

Si, appelé trop tard, on n'a pu se convaincre *de visu* de ces altérations, mais si l'on constate que le sujet n'a aucune sensation de la lumière, qu'on fait apparaître et disparaître successivement au moyen d'un écran; si les pupilles sont immobiles ; si la recherche des phosphènes donne un résultat négatif, on devra encore s'abstenir.

Par contre, lorsqu'un diabétique, atteint de cataracte, se présentera avec une santé moyenne et susceptible d'être, pour ainsi dire, remontée par un traitement rationnel; lorsqu'on aura constaté qu'il éprouve la sensation de la lumière; que ses pupilles se contractent; que la plupart des phosphènes existent; que les autres contre-indications formelles à l'opération de la cataracte sont absentes : alors le chirurgien n'aura pas à hésiter, car il aura la certitude, non-seulement de pouvoir rendre la vue à son malade, mais encore de lui donner une arme de plus pour lutter contre les progrès de son affection.

Décidé à tenter l'opération, le chirurgien devra se demander encore à quelle méthode, à quel procédé il doit avoir recours. Pour se guider dans ce choix, il ne devra point oublier que son malade est atteint d'une affection générale, dans laquelle le moindre traumatisme peut devenir le point de départ des accidents les plus graves; que, chez les diabétiques, la moindre plaie peut donner lieu à l'apparition de phlegmons, d'érysipèles, de gangrènes qui les emportent rapidement; qu'enfin, dans cette maladie, comme dans toutes celles où les actes de nutrition intime sont profondément altérés, les cicatrisations sont lentes et difficiles. Ce sera donc à la méthode et au procédé qui lui donneront le plus de garanties pour se mettre à l'abri de ces accidents, et qui lui donneront aussi le plus de chances pour une cicatrisation rapide, qu'il devra s'adresser.

La cataracte diabétique étant, en général, demi-molle, on comprend qu'en fait de méthode il n'y ait que celle de l'extraction qui puisse être convenable. Quant au procédé, si bien des fois l'extraction linéaire simple peut suffire, on se souviendra, cependant, que, les diabétiques se trouvant dans des conditions particulières pour le développement d'inflammations phlegmoneuses, on doit se prémunir, autant que possible, contre les chances d'iritis, complication à laquelle donne souvent lieu, même chez les cataractés d'une santé parfaite, la contusion presque inévitable de l'iris dans cette opération.

La pratique déjà ancienne du procédé de M. de Graefe a prouvé que l'incision linéaire, combinée avec l'iridectomie, était de tous les procédés celui qui donne au chirurgien le plus de sécurité contre cet accident, et le

plus de chances pour une cicatrisation rapide. En effet, c'est, de tous, celui qui permet de donner à la plaie les plus petites dimensions, et, comme coaptation des lèvres de l'incision, les meilleurs résultats.

Nous pensons donc que c'est à ce procédé qu'un chirurgien prudent devra donner la préférence lorsqu'il se trouvera en présence d'une cataracte diabétique.

Nous allons décrire cette opération, en indiquant, chemin faisant, les quelques modifications que lui a fait subir M. Critchett, modifications qui nous paraissent devoir être adoptées.

Instruments (1). — Les instruments nécessaires sont :

1° Une pince à fixation de M. Waldau;

2° Des écarteurs à ressort qui se recourbent sur la tempe ou s'appliquent sur le nez;

3° Un couteau de Graefe long et effilé, tranchant sur un côté, soigneusement arrondi de l'autre et d'une certaine épaisseur, afin de pouvoir aisément retenir l'humeur aqueuse pendant son passage dans la chambre antérieure;

4° Des pinces à pupille droites, ordinaires, ou des pinces droites beaucoup plus petites, comme en emploie M. de Graefe;

5° Une paire de ciseaux fins et coudés, à pointes émoussées;

6° Un kystitome recourbé;

7° Une curette en caoutchouc;

8° Un crochet recourbé et mousse de Graefe, ou une curette de Critchett.

(1) Wecker, Maladies des yeux, t. II, p. 188.

Observations sur les instruments. — Nous pensons que l'on peut remplacer avec avantage les écarteurs à ressort par de simples élévateurs. En effet, avec l'écarteur à ressort, si le patient fait des efforts énergiques de contraction, l'on a à craindre de voir l'instrument brusquement chassé hors de la cavité orbitaire. En second lieu, s'il survient quelque complication qui nécessite l'abaissement immédiat des paupières, l'obligation où l'on est de desserrer la petite vis, qui tient écartées les branches de l'ophthalmostat, fait perdre un temps précieux.

Quant aux ciseaux, ceux qui sont courbés sur le plat nous paraissent d'un maniement plus commode. Enfin, nous pensons que les opérateurs, qui n'ont pas la très-grande habitude du crochet, feront bien d'employer de préférence la curette de M. Critchett.

Position du malade. — Le malade doit être couché sur un lit étroit qui permette un accès facile aux aides. La tête doit être posée sur un oreiller un peu dur; elle doit se trouver, par rapport à l'opérateur, à un degré d'élévation tel, qu'elle arrive un peu plus haut que la ceinture de ce dernier.

On veillera à ce que le patient ne soit point serré dans ses vêtements, et surtout au niveau du col. Cette précaution n'est pas inutile. Nous avons, en effet, assisté à une opération qui dut être interrompue, le malade présentant des signes de congestion cérébrale.

Position des aides; de l'opérateur; points d'appuis, éclairage. — Si c'est sur l'œil droit que le chirurgien doit agir, il se place en arrière du malade. L'aide qui tient les élévateurs se place à la gauche et incline ses mains

de façon à mettre parfaitement à découvert le champ externe de l'œil. Si l'excision est faite par un aide, celui-ci se place à la droite du malade et excise avec la main droite. Si c'est sur l'œil gauche que l'on opère, le chirurgien se place sur un des côtés du lit, ce qui dépend de la largeur de celui-ci, mais toujours de façon à avoir la figure du malade en face de lui. L'aide qui tient les élévateurs se place en arrière et tient ses mains de façon à découvrir complétement le champ oculaire externe; l'aide qui doit faire l'excision se place à la gauche du malade et excise de la main droite.

Les mains de l'aide qui tient les élévateurs doivent prendre des points d'appui solides et non, par exemple, sur le maxillaire inférieur.

Il faut veiller, avant de commencer l'opération, à ce qu'il n'y ait point, sur la cornée, des reflets lumineux qui puissent venir gêner l'opérateur quand il aura commencé. Une lumière venant d'en haut est, pour cela, ce qu'il y a de préférable.

Premier temps. — Ces précautions prises, et après avoir placé lui-même les élévateurs, qu'il confie aussitôt à un aide, le chirurgien saisit avec la pince à fixer, tenue de la main gauche, un pli assez épais de la conjonctive.

Le point de fixation, ainsi saisi, doit se trouver au-dessous du bord inférieur de la cornée. Le chirurgien attire alors doucement l'œil en bas.

A ce moment, et pour se convaincre que rien ne va le gêner dans le mouvement de progression du couteau dans la chambre antérieure, l'opérateur simule ce mouvement en passant rapidement avec l'instrument au-

devant de la cornée. Assuré par cette manœuvre que sa situation, par rapport à l'opéré, est convenable, le chirurgien tenant son couteau comme une plume à écrire, le tranchant en haut, pénètre alors dans la chambre antérieure, par un point situé sur la sclérotique, à 1 millimètre du bord cornéen latéral, et à 1 millimètre 1/2 au-dessous de la ligne horizontale, tangentielle à la partie supérieure de la circonférence cornéenne. Ce point est appelé : *point de ponction.*

La pointe du couteau s'étant montrée dans la chambre antérieure, le chirurgien, d'après le conseil de M. de Graefe, au lieu de la diriger horizontalement vers le point de sortie, doit la diriger en bas jusqu'au moment où elle aura dépassé la pupille, et cela, dans le but d'avoir la certitude d'introduire une portion du couteau assez longue, pour n'être point tenté de le faire ressortir dans un point trop rapproché de celui de ponction, circonstance qui donnerait lieu à une incision trop courte.

Le couteau ayant dépassé la pupille, par un léger mouvement de bascule, on abaisse le manche, de façon que la pointe se relève. On continue ce mouvement jusqu'à ce que la lame ait pris la position horizontale. Dans cette manœuvre, la pointe disparaît derrière la sclérotique. S'étant assuré alors que cette extrémité du couteau se trouve parfaitement placée sur la même ligne horizontale que le point de ponction, le chirurgien pousse son instrument, de façon à traverser la paroi sclérotícale. Le point, par lequel il est sorti, est dit le *point de contre-ponction.*

La contre-ponction exécutée, l'humeur aqueuse s'infiltre sous la conjonctive et forme une petite tumeur. Sans s'inquiéter de ce phénomène, le chirurgien achève

la section par un mouvement de va et vient, le tranchant de l'instrument légèrement porté en avant.

Si l'on jette un coup d'œil sur la section ainsi obtenue, l'on voit qu'elle est semi-elliptique et non linéaire; que par suite, il y a encore un lambeau. Toutefois, relativement à ceux que l'on obtient par les autres procédés, celui-ci est excessivement peu élevé.

La section ainsi faite, a une longueur d'environ 9 à 10 millimètres. Or, pour le genre de cataracte qui nous occupe, cette longueur peut, sans inconvénient, être légèrement diminuée. On y parviendra en faisant varier, selon les cas, les points de ponction et de contre-ponction.

Deuxième temps. — Après un instant très-court de repos, pendant lequel on veille à ce que le sang qui s'écoule ne vienne pas former des caillots dans la plaie, on procède au deuxième temps.

Ayant remis l'instrument de fixation à un aide, le chirurgien, avec une petite pince, saisit, à sa partie la plus saillante, l'iris qui fait procidence dans la plaie. Il l'attire doucement, ce qui a pour résultat de lui donner une forme triangulaire. Avec les ciseaux tenus de la main droite, et leur convexité tournée du côté du globe oculaire, l'opérateur coupe alors à sa base ce petit lambeau. Or, comme le triangle est à base curviligne, il ne peut pratiquer la section d'un seul coup. Il faut, pour avoir un bon résultat, que cette manœuvre se décompose en deux petits temps : l'un, pendant lequel la section est ascendante; l'autre, pendant lequel elle est descendante. Avant de procéder à la section de l'iris, on aura dû prendre la précaution d'examiner si l'on ne tient pas

entre les pinces, ou si l'on n'a pas soulevé le petit lambeau conjonctival. Si l'on a négligé ce soin, on court risque de couper cette avancée de la conjonctive, et de perdre ainsi l'avantage que peut fournir sa présence pour une cicatrisation plus rapide.

Il arrive qu'en faisant l'incision de l'iris, on en laisse une partie dans les coins de l'incision. Il en résulte plus tard des tiraillements qui peuvent donner lieu à de petites hernies partielles de cette membrane. Pour prévenir cet accident, on devra avoir soin de ne pas tirer l'iris trop fortement en dehors et de n'exciser que la partie qui se présentera d'elle-même..

D'ailleurs, l'excision de l'iris au delà des limites que nous venons d'indiquer n'a aucune nécessité. A la rigueur, on pourrait la restreindre encore davantage si on ne craignait pas des adhérences.

Troisième temps. — L'excision faite, l'opérateur reprend la pince à fixer, se munit d'un kystitome, dont il a approprié la courbure à sa convenance, et l'introduit à plat dans la chambre antérieure par la partie moyenne de la plaie. Il le pousse ainsi en se tenant aussi rapproché que possible de la face postérieure de la cornée jusqu'au moment où il parvient près du bord pupillaire inférieur. Parvenu en ce point, il fait subir au kystitome un petit mouvement de rotation autour de son grand axe, mouvement qui a pour but de diriger le crochet tranchant de l'instrument vers la cristalloïde. Il pratique alors sur cette membrane deux incisions qui se réunissent en un angle, dont le sommet est au niveau du bord pupillaire, et dont les côtés divergent, l'un vers la tempe, l'autre du côté nasal.

Depuis quelque temps, M. de Graefe, et, à son exemple, M. Wecker, ont changé la forme de l'incision de la cristalloïde.

Ils font d'abord une incision verticale suivant le diamètre de la cristalloïde, puis une autre incision comprenant la moitié environ de l'équateur du cristallin.

Quatrième temps.—La cristalloïde déchirée, la sortie de la cataracte dépend de sa consistance; en général, quand elle est molle, la masse du cristallin sort facilement sans l'intervention d'aucun instrument. Pour favoriser cette sortie, il suffit d'exercer sur le globe oculaire une légère pression. Cette pression se fait au moyen du dos de la curette en caoutchouc, que l'on appuie doucement sur la sclérotique au niveau du milieu de la plaie, ce qui rend celle-ci béante.

Le plus souvent les masses corticales antérieures s'engagent les premières et sont immédiatement suivies du noyau dont le sommet commence à pénétrer dans l'incision. Presque toujours aussi, à ce moment, le mouvement de progression se ralentit. Pour faciliter sa continuation, on exécute la petite manœuvre suivante : on fait glisser le dos de la curette sur la sclérotique, en appuyant successivement d'un angle de la plaie vers l'autre, et *vice versâ*. Puis l'engagement se faisant de plus en plus, on exerce sur la sclérotique une pression toujours très-douce, et dont l'action se produise vers le milieu de la plaie. Dès que la partie la plus large du noyau arrive à l'incision, on diminue la pression : à ce moment on peut opérer le dégagement en agissant directement sur le noyau au moyen de la curette.

Mais il peut arriver que, malgré les manœuvres exté-

rieures que nous venons d'indiquer, l'engagement du noyau ne se produise point. C'est alors qu'il faut avoir recours au crochet de M. de Graefe.

Ce crochet est mousse ; cependant, dans quelques cas, il est nécessaire que son extrémité soit acérée.

On l'introduit à plat dans la plaie sclérotícale, puis dans l'ouverture faite dans la cristalloïde antérieure : une fois qu'il a pénétré dans les couches corticales antérieures, on le retire jusqu'au niveau du bord supérieur du noyau. On contourne ce bord en portant le manche légèrement en avant ; puis, faisant marcher toujours l'instrument à plat, on lui fait parcourir toute la face postérieure du noyau, en ayant bien soin de suivre exactement la direction des plans différents de cette face, pour ne pas déchirer la cristalloïde postérieure. On pousse ainsi le crochet jusqu'à ce qu'il soit arrivé au bord inférieur du noyau. Alors, le chirurgien, faisant subir entre ses doigts au manche de l'instrument un quart de rotation, le crochet qui était parallèle au plan du cristallin lui devient alors perpendiculaire. Il reste alors à charger le noyau dans la concavité du crochet. Une fois qu'on l'a pris dans la courbure, on l'attire vers l'incision par des mouvements de traction proportionnés à la résistance que l'on éprouve.

M. de Graefe pense que la méthode de glissement, que nous avons indiquée en premier lieu, est suffisante pour l'issue de la cataracte molle ou demi-molle. Nous avons dit que la cataracte diabétique se présentait presque toujours en cet état; par conséquent, la manœuvre du crochet ne devra être employée que lorsqu'il existera des circonstances qui en indiqueront l'emploi, circonstances que nous avons déjà signalées.

Cinquième temps. Nettoyage de la pupille. — Le noyau étant sorti, la pupille reste le plus souvent masquée par des débris des couches corticales. Laisser ces masses dans l'œil, c'est s'exposer à voir l'opération rester sans résultat bien réel, ou même s'obliger plus tard à une nouvelle opération. On doit donc chercher, autant que possible, à les extraire. Pour cela, après avoir donné le temps à l'humeur aqueuse de se reproduire, on exerce avec le doigt, à travers la paupière, une pression circulaire, qui a d'abord pour but de rassembler tous ces débris dans la partie centrale de la chambre antérieure; puis, en exécutant cette pression de bas en haut, on les dirige vers l'incision dans laquelle ils s'engagent et finissent par tomber au dehors. M. de Graefe dit qu'il faut, autant que possible, se passer d'introduire les curettes pour aller à la recherche de ces débris ; il craint que, par l'emploi répété de ces instruments, on ne produise des contusions de l'iris, des bords de la plaie, de la membrane de Descemet, et que l'on ne favorise même la déchirure de l'hyaloïde,

Tel est le procédé employé aujourd'hui par la généralité des chirurgiens pour l'extraction de la cataracte, et dont les temps et les différentes conditions d'applications ont été formulés par M. de Graefe.

Ce procédé, toutefois, est susceptible de présenter quelques dangers.

Si l'on considère, en effet, la situation de la plaie, on voit que l'excision de l'iris étant faite, c'est la zonule de Zinn qui supporte toute l'action de la pression interne. Or, la ténuité de cette membrane ne lui permet pas de résister longtemps, si la pression est un peu énergique; aussi observe-t-on, quand on suit ce procédé à la lettre,

bon nombre de cas où l'issue d'une partie du corps vitré a lieu avant celle du cristallin. M. Critchett, pour obvier à cet inconvénient, a proposé une modification, qui a été assez généralement adoptée. Au lieu de pratiquer l'incision tout entière dans la sclérotique, il ne pratique sur elle que la ponction et la contre-ponction ; puis, dirigeant le tranchant de son couteau en avant, il achève la section tout entière dans la cornée. L'incision se trouve alors éloignée de 2 millimètres environ du bord sclérotical ; — il en résulte que l'iris ne se hernie pas jusque dans ses attaches et qu'on ne peut en exciser qu'une portion. La portion restante fortifie la zonule de Zinn et l'on a une plus grande somme de garanties contre l'issue du corps vitré.

Toutefois, il faut le dire, l'engagement du noyau devient un peu plus laborieux.

Pansement. — Après l'opération de la cataracte, quelques chirurgiens se contentent d'accoler les paupières au moyen du taffetas d'Angleterre noir, et n'appliquent pardessus un bandage compressif que dans le cas où une quantité assez notable d'humeur vitrée s'est écoulée.

Nous pensons que l'accolement des paupières est bon en lui-même, — mais nous croyons qu'on devrait changer le taffetas habituellement employé. En effet, lorsqu'il est desséché, il devient dur, se recoqueville et gêne quelquefois beaucoup les malades. Nous lui avons vu substituer avec avantage, dans quelques cas, le taffetas Leperdriel ou Marinier, qui produit un accolement parfait et qui, étant très-souple, n'a pas l'inconvénient que nous avons signalé à propos de l'autre.

Nous désirerions toutefois qu'on pût en obtenir qui ne fût pas transparent. Ce serait alors, selon nous, le meilleur qu'on pût employer.

Nous pensons, dans tous les cas, que l'application du bandage compressif est indiquée pendant au moins les vingt-quatre premières heures. Cependant, si l'on pouvait être certain de l'absolue tranquillité de son malade, l'accolement des paupières pourrait suffire. Mais il faut avouer que cette tranquillité du patient est chose bien difficile à rencontrer dans la pratique.

Le bandage compressif a un autre avantage, celui d'empêcher l'œil de rouler sous les paupières. Il enlève, par conséquent, des chances nombreuses d'irritation.

On enlèvera l'appareil au bout de vingt-quatre heures, si le malade ne souffre pas. A ce moment, on instillera une ou deux gouttes du collyre d'atropine.

Une question controversée est celle-ci : faut-il fermer les deux yeux après l'opération faite sur un seul œil? Ce que nous avons dit de l'opportunité qu'il y a à empêcher l'œil de rouler sous la paupière implique l'avantage qu'il y a à fermer les deux yeux.

Si on laisse un œil ouvert, le malade regarde de côté et d'autre continuellement; par conséquent, l'autre œil suit les mêmes mouvements. Il est donc nécessaire, croyons-nous, d'immobiliser les deux yeux avec le bandage compressif. Si, quarante-huit heures après l'opération, il n'est pas survenu d'accidents, on ne fermera plus que l'œil opéré. Enfin, après huit à dix jours, le bandage sera mis de côté et remplacé par un simple carré de soie noire flottant devant l'œil.

ACCIDENTS PENDANT L'OPÉRATION.

1er *temps.*

1° *Piqûre de l'iris par la pointe du couteau.* — Cet accident n'arrive guère que lorsqu'on n'a pas suivi le précepte de diriger, d'abord vers le bord pupillaire inférieur, la pointe de l'instrument. Dans ce cas, on doit faire opérer au couteau un léger mouvement de recul jusqu'à ce qu'on soit parvenu à le dégager de l'iris ; — on ne doit pas se préoccuper de la petite quantité d'humeur aqueuse qui s'écoulera, car elle sera très-minime, la forme de l'instrument étant calculée de façon à ce que celui-ci s'oppose de lui-même à l'évacuation de ce liquide.

2° *Incision trop courte.* — Cela tient à ce que l'on a mal choisi le point de contre-ponction. On agrandit la plaie à l'aide des ciseaux. L'une des pointes est introduite dans l'angle de la plaie du côté où l'on désire l'agrandir, et l'on donne un petit coup de ciseaux. Il résulte de cette manœuvre que l'incision se rapproche beaucoup moins d'une ligne droite et que l'on a un lambeau plus élevé.

3° *Hémorrhagie.* — L'incision faite, la chambre antérieure s'est remplie de sang : — cet accident n'a aucune gravité ; il est dû à cette particularité du procédé que la section passe nécessairement par le canal de Shlemm. Son inconvénient est de retarder le deuxième temps.

Pour y remédier, le chirurgien fait fermer les paupières à travers lesquelles il pratique de très-légères pressions dirigées de bas en haut. Quand elles ne suffisent pas pour se débarrasser complétement du sang

épanehé, on fait entrebâiller la plaie avec le dos d'une curette appliqué sur la lèvre selérotieale de l'ineision, tandis qu'avec une autre eurette ou avee le doigt, à travers la paupière, on exéeute la pression de bas en haut.

4° *Expulsion brusque du cristallin enveloppé de sa capsule.* — Cet aceident s'est présenté quelquefois ehez des patients qui faisaient des eontraetions énergiques; il n'a pas eu de mauvais résultats : il reste au ehirurgien à se demander s'il doit ou non pratiquer, dans ce eas, l'excision de l'iris. Pour résoudre ee point, il s'inspirera des eireonstanees partieulières dans lesquelles s'est opéré le 1er temps ; si l'iris n'a pas été eontusionné, il pourra s'abstenir. Toutefois, cette question est eneore obseure, les eas de ee genre ne s'étant présentés que très-rarement.

2e *temps.*

1° *L'iris ne s'engage pas dans la plaie.* — Cela peut tenir à ee que l'ineision est trop étroite ; on y remédie avec les eiseaux. Si l'absenee du prolapsus iridien ne tient pas à eette étroitesse de la plaie, e'est alors qu'il existe de petites synéchies postérieures qui retiennent eette membrane ; au lieu de pinces droites ou se sert alors, pour saisir l'iris, de pinees eourbes. On les introduit fermées dans la chambre antérieure par le milieu de la plaie. Quand elles ont pénétré suffisamment, on laisse éearter leurs branches d'une quantité égale environ au tiers moyen de l'ineision, puis on les rapproche en pinçant l'iris entre elles. Quand eette membrane est bien saisie, par un petit eoup see on détruit les adhérences et on pratique la seetion du lambeau saisi, suivant les règles que nous avons plus haut indiquées.

2° *La section de l'iris est incomplète.* — Cela tient à ce que l'on n'a donné qu'un seul coup de ciseaux ; il reste alors dans chaque angle de la plaie scléroticale un petit lambeau irien qui pourrait plus tard retarder la cicatrisation et entraîner d'autres conséquences fâcheuses ; on doit donc exciser ces petits lambeaux ou les rentrer dans la plaie au moyen de la curette, mais cette manœuvre paraît dangereuse à beaucoup de chirurgiens.

4e *temps.*

1° *La kystotomie faite, le cristallin ne sort pas.* — Cela peut tenir à ce que la cristalloïde n'a pas été suffisamment incisée ; on y revient donc. Mais, il arrive que, malgré cette nouvelle manœuvre, il ne remue pas davantage ; la cause de cette circonstance est peu connue. Faut-il admettre cette opinion avancée par M. A. Desmarres qu'il est des cataractes adhérentes à la capsule ? Beaucoup d'auteurs ne partagent point cet avis. Quoi qu'il en soit, devant cet accident, on doit être excessivement prudent, soit dans la manœuvre du crochet, soit dans la pratique du glissement avec la curette.

2° *Issue de l'humeur vitrée, avant la sortie du cristallin.* — Si l'on emploie ce dernier moyen et pour peu que l'en y mette de l'insistance, c'est le corps vitré qui se présente dans la plaie et vient faire un nouvel obstacle à l'issue de la cataracte. Dans ce cas, quand il aura vu ses manœuvres rester pendant quelques instants infructueuses, le chirurgien ne devra pas hésiter, il introduira la curette de Critchett, ira à la recherche du cristallin, et, après l'avoir chargé, l'extraira rapidement ; il fermera aussitôt les paupières et laissera reposer quelques instants le malade.

Le prolapsus du corps vitré a ici pour cause la déchirure de la zonule de Zinn pendant les manœuvres de pression et de glissement. Nous avons vu que c'était là un des défauts du procédé et que les modifications que lui a fait subir M. Chritchett obvient en partie à cet inconvénient.

5e *temps.*

1° *L'expulsion du noyau ayant eu lieu, le corps vitré le suit immédiatement et s'engage dans la plaie.* — L'inconvénient est ici moins grand, toutefois cet accident vient rendre presque impossible l'évacuation complète des masses corticales; on peut chercher à le réduire. Si une partie a été évacuée, on ferme les paupières, on laisse reposer le patient ; puis, par de douces pressions circulaires, on cherche à rassembler dans le champ pupillaire les débris des couches corticales, que l'on extrait ensuite à l'aide de la curette. Toutefois, on doit être fort sobre de cette manœuvre et ne pas la répéter trop souvent, car elle peut avoir plus d'inconvénients que d'avantages; elle expose à des opacités consécutives du corps vitré. D'autre part, nous avons vu plusieurs fois ces masses corticales laissées dans la chambre antérieure se résorber complétement et ne pas donner lieu à des cataractes secondaires.

2° *Hernie du corps vitré dans la plaie.*— Si la substance du corps vitré reste dans la plaie et la tient béante, on doit fermer les paupières et procéder immédiatement au pansement compressif. La hernie, étranglée entre les lèvres de la plaie, s'atrophie sur place, et 24 ou 36 heures après il n'en reste pour toute trace que des filaments qui se détachent bientôt d'eux-mêmes.

Dans les cas où le corps vitré encore dans la mem-

brane hyaloïdienne, fait une hernie volumineuse, on peut la ponctionner, évacuer une partie du liquide et procéder ensuite au pansement.

ACCIDENTS CONSÉCUTIFS.

Un des grands avantages du procédé que nous avons décrit, c'est de diminuer considérablement les complications graves de l'opération et de donner par conséquent au patient un plus grand nombre de chances pour le retour à une bonne vision. Cependant, ces complications ultérieures ne sont pas toujours écartées et nous allons passer en revue celles que l'on peut voir se produire.

1° L'opéré se plaint quelques heures après le pansement d'un picottement désagréable ou d'une sensation de plénitude de l'œil qui le gêne considérablement. Presque toujours ces sensations sont dues à ce que les larmes se sont accumulées sous les paupières; le changement de pansement fait disparaître ces inconvénients.

2° *Il se plaint de douleurs plus ou moins violentes dans l'œil.* — Quand elles ne sont que légères, il n'y a pas lieu de s'en inquiéter : une goutte ou deux du collyre à l'atropine les font cesser bientôt. Mais si elles sont violentes, accompagnées d'élancements, elles marquent le début d'une iritis ou d'un phlegmon oculaire. Cet accident doit donc attirer l'attention du chirurgien; il devra regarder attentivement l'œil. Si la rougeur périkératique existe ailleurs qu'au niveau de l'incision, il appliquera immédiatement 8 à 10 sangsues sur la tempe ou en avant de l'oreille.

3° *Chémosis.* Cet accident est en général considéré

comme très-grave, il l'est d'autant plus qu'il se montre dans un moment plus rapproché de l'opération. Nous avons vu, dans quelques cas, des résultats excellents obtenus par des incisions faites sur le chémosis ; cette petite opération ayant enrayé presque immédiatement des accidents qui paraissaient devoir être très-graves.

4° *Hémorrhagies intra-oculaires.* — S'il est des épanchements de sang qui se produisent pendant l'opération et qui n'ont aucune gravité, il en est d'autres, rares il est vrai, qui se font consécutivement, quelquefois même plusieurs jours après, quand la cicatrisation de la plaie est complète et qui constituent un accident de la plus haute gravité (1); il survient soit sans cause appréciable, soit à la suite d'un effort ou d'un coup ; le sang remplit d'abord la cavité oculaire, puis s'écoule au dehors et quelquefois l'hémorrhagie est tellement abondante que l'extirpation seule de l'œil peut l'arrêter. Les auteurs attribuent en général cet accident à une maladie antérieure de la choroïde ; l'évacuation en assez grande abondance de l'humeur vitrée paraît aussi en favoriser la production. Le chirurgien soupçonnera cet accident lorsque son malade accusera subitement une grande douleur dans l'œil, une sensation de lumière éclatante, ou quand il trouvera les linges du pansement imbibés de sang ; malheureusement il n'y a aucun moyen de parer à cet accident qui est irrémédiable.

5° *Trouble de l'humeur aqueuse.* — Quand le chirurgien trouve l'humeur aqueuse trouble, il doit s'attendre à voir survenir une complication fort grave, soit une iridochoroïdite, soit un phlegmon oculaire. Si la première

(1) Mackensie, t. III, p. 452-453.

de ces complications permet encore de conserver quelqu'espoir pour la conservation de la vision, la seconde n'en laisse aucun ; la conséquence du premier accident sera, en effet, presque toujours l'occlusion partielle ou complète de la pupille, par une fausse membrane, mais une opération ultérieure pourra y remédier ; le deuxième, au contraire, entraîne forcément la phthisie rapide du globe oculaire.

6° *Gangrène de la cornée ou des bords de la plaie.* — Sans qu'aucun signe ait pu le faire prévoir, le chirurgien trouve quelquefois, le deuxième ou le troisième jour, toute la surface de la cornée opaque. C'est le sphacèle général, accident des plus rares avec le procédé de M. de Graefe; d'autres fois, et plus souvent alors, la gangrène n'atteint que les lèvres de l'incision. Dans le premier cas. la perte complète de l'organe est inévitable ; dans le second, il y a seulement un retard de la cicatrisation.

7° Si très-souvent, dès les premières vingt-quatre heures, l'adhérence des lèvres de l'incision s'est produite, il est cependant des cas où les bords restent huit à dix jours et plus sans se réunir. Cette lenteur dans la réunion, quand elle ne s'accompagne pas d'autres accidents graves, ne doit pas inquiéter beaucoup; elle nécessite la continuation du bandeau compressif. Après avoir attendu si longtemps et alors que l'on commence quelquefois à désespérer, on voit l'adhérence complète des bords se produire en quelques heures.

8° *Prolapsus consécutif du corps vitré.* — Cet accident est assez souvent la conséquence du précédent ; il demande l'emploi des mêmes moyens.

9° *Enclavement de l'iris.* — Il arrive que malgré toutes

les précautions prises, l'iris s'engage dans la plaie. Cet accident a le grave inconvénient de rendre irrégulière la pupille faite. De plus, le bord pupillaire inférieur est déplacé, tantôt en haut, tantôt latéralement, ce qui diminue le champ de vision; un fort astigmatisme est aussi la conséquence de cet accident.

Tels sont les accidents consécutifs qui peuvent compliquer l'opération de la cataracte. D'après la nature même de l'affection générale, à propos de laquelle nous avons étudié la cataracte, on voit qu'un certain nombre de ces accidents, tels que la gangrène, les iridochoroïdites, les phlegmons oculaires doivent principalement se montrer; toutefois, aucune statistique n'existe encore sur ce sujet intéressant, et nous n'avons pu nous rendre compte de leur fréquence plus ou moins grande.

CHAPITRE III

RÉTINITE GLYCOSURIQUE.

L'affection qui se déclare dans le cours de la glycosurie, et qui ressemble beaucoup à la rétinite albuminurique, est celle qui est caractérisée par des épanchements sanguins, des exsudations de la rétine, et à laquelle on donne le nom de rétinite glycosurique.

Ses caractères ressemblent beaucoup à ceux que nous avons décrits plus haut, et, il est très-difficile de les distinguer toutes les deux sans avoir examiné préalablement les urines. Il faut dire pourtant que le nombre des rétinites glycosuriques est très-restreint, pendant que celles qui sont occasionnées par l'albuminurie, sont excessivement fréquentes, et ce seul renseignement facilite déjà beaucoup le diagnostic ; d'autre part, l'examen des urines ne laissera pas de doute à cet égard.

Lorsqu'on étudie attentivement les rares observations de rétinite glycosurique, on arrive à reconnaître quelque différence dans les symptômes ophthalmoscopiques et fonctionnels propres plus spécialement à la glycosurie. Parmi ces symptômes, nous trouvons surtout les apoplexies artérielles et la tendance à l'atrophie de la papille comme spécialement attachée à la glycosurie. La science possède jusqu'à présent cinq à six observations de la rétinite glycosurique et entre autres celles de MM. Desmarres, Lécorché, Galezowski et Testlin : com-

parant tous ces faits, nous arrivons à donner des descriptions détaillées de cette maladie.

Symptômes ophthalmoscopiques. — La rétinite glycosurique peut se présenter avec des formes variées, selon qu'on l'examine au début ou à une période plus avancée. Ces variétés se remarquent surtout du côté de la papille. Lorsqu'on examine ces malades dès le commencement de l'altération rétinienne, on constate l'état presque physiologique du nerf optique, tout au plus s'il y a quelques vaisseaux plus engorgés; mais, à mesure que la maladie s'avance, la nutrition dans la papille devient gênée, et sa couleur rosée diminue de plus en plus. On remarque alors qu'une moitié, soit externe, soit interne, devient plus pâle; ses vaisseaux capillaires s'atrophient et la papille devient blanche, d'abord en partie, et, au bout de quelque temps, elle s'atrophie complétement. Du côté de la rétine, les altérations se présentent dans les diverses régions, aussi bien dans le segment postérieur de l'œil que du côté de l'*ora serrata*, et, en cela, on trouve déjà une différence avec la rétinite albumineuse, parce que cette dernière, comme on se le rappelle, a pour siége exclusif les régions péri-papillaires et de la macula lutéa. Quant à la nature de l'altération, elle ressemble beaucoup à celle de l'albuminurie, et lorsqu'on examine méthodiquement avec l'ophthalmoscope les différentes parties de la membrane visuelle, on trouve çà et là disséminées des taches hémorrhagiques et des plaques exsudatives blanchâtres plus ou moins nombreuses. Les hémorrhagies, que l'on observe chez les malades atteints de glycosurie, proviennent le plus souvent de l'altération des parois artérielles, comme cela

avait été signalé par Trousseau (1). Ce même fait a été observé dans l'affection rétinienne qui nous occupe. Les taches sanguines sont, en effet, situées le long des artères de calibre moyen ; elles ont la forme plus ou moins arrondie et se distribuent par groupes de cinq à dix, etc.; au milieu d'elles on voit aussi des exsudations. On ne trouve plus ici de ces hémorrhagies informes, allongées, striées, comme on en voit dans l'amaurose albuminurique, mais c'est une sorte de sablé hémorrhagique, comme dit Follin (2). Les exsudations rétiniennes se composent de nombreuses plaques blanches, souvent ne dépassant pas le volume d'une tête d'épingle, dont l'ensemble rappelle assez bien une sorte de dégénérescence graisseuse. Ces taches se trouvent au milieu des hémorrhagies et, contrairement à ce qui existe dans l'albuminurie, elles ne sont point entourées d'infiltration séreuse. Ces exsudations n'ont point la tendance à se généraliser, ni à s'étendre, mais restent stationnaires pendant un temps très-long. Cette affection, dépendant d'une cause générale, envahit à la fois les deux yeux, ce qui peut être considéré comme un signe de plus de la rétinite glycosurique.

Signes fonctionnels. — La vision centrale peut être altérée à un degré plus ou moins avancé, selon que la macula se trouve ou non atteinte, et que le nerf optique devient atrophié ; en effet, pendant que la vue centrale des malades de MM. Lécorché et Testelin était peu altérée, ceux examinés par d'autres auteurs présentaient des troubles tellement avancés qu'ils pouvaient à peine

(1) Trousseau. Clinique de l'Hôtel-Dieu. Leçons sur la glycosurie.
(2) Follin. Leçons sur l'exploration de l'œil. Paris, 1863, p. 122.

distinguer les caractères n° 18 de l'échelle typographique.

M. Desmarres a rapporté deux observations analogues dans lesquelles le trouble de la vue était aussi très-avancé. Le champ visuel ne paraît subir de modifications que dans le cas où le nerf optique est atrophié.

Marche et durée.—La rétinite glycosurique, à en juger par les faits rares que nous trouvons dans la science, a une marche progressive. On voit, en effet, le malade se plaindre d'une diminution de la vue augmentant successivement. Cet affaiblissement progressif de la vision ne peut pas cependant être expliqué par ces altérations seules de la rétine, puisque dans les observations que nous connaissons, les apoplexies et les exsudations n'avaient pas subi de grands changements, et il est plus naturel de supposer que le défaut de nutrition du nerf optique, surtout, amènerait à la longue l'atrophie qui en est la cause. Ajoutons, cependant, que de même que les autres symptômes de la glycosurie peuvent s'amender, et se dissiper même complétement sous l'influence d'un traitement diathésique et hygiénique convenables, comme cela a été démontré par M. le professeur Bouchardat; de même, la maladie de la rétine peut s'arrêter dans sa marche et entrer dans la période de régression. Cela s'observe aussi dans la marche de l'atrophie de la papille glycosurique.

Pronostic. — Il est complétement sous la dépendance de la cause générale, et comme malheureusement nos moyens thérapeutiques n'ont point, dans la majorité des cas, une action bien efficace, il faut convenir que le pronostic de la rétinite glycosurique est très-grave.

Traitement. — Il serait difficile de combattre par des moyens locaux une affection de la rétine qui n'est qu'un épiphénomène de la maladie générale. C'est, en effet, en combattant le diabète sucré par le régime alimentaire et les moyens hygiéniques, que nous développons plus loin, qu'on a le droit d'espérer d'obtenir quelques résultats favorables dans le symptôme oculaire ; pourtant il serait imprudent de négliger complétement l'état des yeux et d'abandonner la rétinite à elle-même. En premier lieu, nous placerons les indications suivantes :

1° Le malade devra s'abstenir de tout travail qui demande une application des yeux, et il évitera l'influence fâcheuse d'une trop vive lumière. C'est pour cela qu'on lui prescrira, pour sortir au dehors, de porter des conserves bleues ou de teinte fumée, et on lui recommandera un repos absolu des yeux le soir.

2° Les dérivatifs seront utilement employés sous forme de mouches volantes promenées à la nuque et derrière les oreilles. M. Desmarres fait faire à ses malades, matin et soir, une onction sur le front avec le liniment suivant :

Alcool de lavande. . . . 40 gr.
Strychnine. 0,05

3° Au moment où les hémorrhagies surviennent, il sera utile d'appliquer sur les yeux de la glace ou des compresses imbibées d'eau froide qu'on renouvellera aussi souvent que les circonstances l'exigeront.

4° La persistance du travail inflammatoire de la rétine pourrait autoriser l'application des sangsues derrière les oreilles ou à l'anus.

Nous pensons, cependant, qu'en considération de l'état d'amaigrissement et du marasme général du ma-

lade, on doit être très-sobre dans l'emploi des déplétions sanguines.

Quant au traitement général, nous en parlerons en détail lorsque nous aurons décrit l'atrophie de la papille des diabétiques.

En général, selon M. Desmarres (1), les malades diabétiques éprouvent un raccourcissement fort grand dans la portée de leurs yeux, et, s'ils veulent lire, ils sont forcés de prendre des lunettes grossissantes, dont ils augmentent rapidement le numéro. Chez quelques-uns de ces malades, le même auteur a pu constater l'existence de mouches volantes, mais ce phénomène, dit-il, si commun et si variable quant à sa valeur, manque très-souvent.

Les troubles visuels se déclarent habituellement à une période de la maladie où la présence du sucre dans les urines est bien constatée; mais il arrive, cependant, que quelques-uns des malades ne se plaignent d'aucun symptôme fâcheux avant qu'ils viennent consulter pour leurs yeux ; et alors l'examen ophthalmoscopique peut mettre sur la voie du diagnostic de la maladie générale. C'est ainsi que les choses se sont passées chez une malade de M. Desmarres dont nous rapportons l'observation.

Observation I. — Mme Rouzé, femme d'un garde de la faisanderie de la forêt de Saint-Germain, âgée de 46 ans. C'est une femme à tempérament sanguin. Elle a eu plusieurs enfants. Sa santé a toujours été bonne. Elle n'a jamais eu de rhumatisme ni d'antécédents spécifiques.

(1) Desmarres. Traité des maladies des yeux, p. 522.

Depuis trois ans, Mme Rouzé a beaucoup maigri; elle a des transpirations abondantes, et, depuis six mois, ses forces sont considérablement diminuées. Elle urine très-souvent et en grande quantité.

Au mois d'avril 1856, elle s'aperçoit que sa vue diminue; elle a de la peine à distinguer les petits objets. Elle consulte son médecin qui lui ordonne quelques purgatifs.

Le 25 août, elle vient consulter à la clinique de M. Desmarres. A cette époque, elle ne peut plus lire; cependant on ne découvre aucune altération de l'œil; les pupilles sont mobiles et noires, le cristallin parfaitement pur; les papilles du nerf optique et les rétines à l'état normal. On prescrit dix sangsues à l'anus; le lendemain, une bouteille d'eau de Sedlitz, pilules d'Anderson, régime doux.

Le 19 octobre, Mme Rouzé revient; son état n'a fait que s'aggraver. L'urine contient du sucre; chauffée avec de la potasse caustique, elle prend une couleur d'un brun très-foncé. L'examen de l'œil droit à l'ophthalmoscope fait reconnaître un trouble marqué dans l'humeur vitrée, des ecchymoses dans la rétine, les unes récentes, les autres anciennes et résorbées; des troubles dans la sécrétion du pigmentum formant ce que l'on a appelé la macération du pigmentum; dans certains endroits, il est accumulé; dans d'autres, il a disparu. La coloration générale du fond de l'œil est moins rouge, elle est un peu pâle et grise.

Traitement. — Pas de pain de froment, du gluten pur, 1 gramme de sous-carbonate de fer, vin rouge, viandes rôties, etc.

Le 2 décembre, l'état de l'œil est le même. Elle

voit cependant un peu mieux pour se conduire; il y a un peu moins de trouble dans l'humeur vitrée. Elle urine beaucoup moins.

Le 16. La santé générale s'est améliorée.

Le 20 avril, le mieux persiste, mais la vue demeure toujours dans le même état.

Mais, il faut avouer que, même dans ce cas, il y avait des symptômes d'amaigrissement, de diminution de forces et d'augmentation de quantité d'urine sécrétée par la malade, tellement grands, qu'on aurait pu, rien que par ces signes, être appelé à examiner les urines et retrouver le sucre.

Dans les autres observations, nous trouvons un fait remarquable à un autre point de vue. Le malade se plaignait depuis longtemps d'une amblyopie très-marquée, sans qu'on ait pu constater, pendant un certain temps, des altérations dans la rétine et dans le nerf optique. Ce n'est qu'à une époque plus avancée de la glycosurie que les altérations rétiniennes se déclarèrent.

Voici l'observation en détail de ce fait particulier, que nous jugeons utile de reproduire, et que nous empruntons à M. Desmarres.

Obs. II. — M. L. Morrel, de Villefranche, âgé de 55 ans, a toujours joui d'une bonne santé et d'une belle corpulence; il n'a pas d'antécédents spécifiques, pas de rhumatisme; il a toussé pendant dix-huit mois, il y a près de quinze ans; mais, depuis, il n'a jamais souffert de la poitrine, et sauf des transpirations abondantes, surtout excessives la nuit, il n'a pas remarqué d'autre particularité dans sa santé.

Il y a cinq ans, il a commencé à maigrir et, progressivement, son embonpoint a notablement disparu : en même temps ses forces ont considérablement diminué. Sa vue a un peu faibli, mais il s'est mis à porter des lunettes et s'en est très-bien trouvé.

En juin 1856, sa vue s'altérant, M. Morrel consulte M. Pétrequin, qui prescrit une médication anticongestive. La première ordonnance n'a été que très-imparfaitement suivie ; la deuxième pas du tout. M. Morrel consulte aussi M. Rayer, qui conseille un traitement analogue.

L'amblyopie faisant des progrès sensibles, le malade vient au mois d'août consulter M. Desmarres, qui reconnaît que les pupilles sont mobiles et noires, les cristallins parfaitement purs, les papilles du nerf optique et les rétines à l'état normal ; que la vue s'est abaissée considérablement depuis un mois, et que la lecture est devenue impossible ; que la santé générale, bonne autrefois, a souffert depuis quatre ou cinq années, et qu'il y a un amaigrissement progressif. Désirant en connaître la cause, et supposant, par suite des symptômes locaux, qui tous sont négatifs, que M. Morrel pouvait être atteint soit d'une abuminurie, soit d'un diabète sucré, M. Desmarres a dû faire des recherches dans ce sens, et a reconnu qu'en effet il y a glycosurie.

M. Mialhe, sur son invitation, a examiné les urines, et a constaté qu'elles contiennent 87 gr. 89 cent. de sucre par litre.

On dut conseiller à M. Morrel le traitement suivant :

Diminuer autant que possible la quantité de pain ; la remplacer peu à peu par le pain de gluten.

Manger des viandes rôties, des œufs, du poisson, des

légumes non féculents; avoir soin de saler les aliments autant que possible, mais progressivement.

Boire plus particulièrement du vin de Bourgogne ou d'autres vins généreux.

Si le sommeil ne vient pas réparer les forces après quelque temps de ce régime, prendre, le soir, une pilule de 5 centigrammes d'extrait thébaïque.

Essayer des bains de vapeurs.

Se couvrir de flanelle.

Eviter les lectures et les excès de lecture inutile. Pour les choses indispensables, porter une loupe; se priver de verres grossissants montés en lunettes.

Matin et soir, faire sur le front une onction avec une cuillérée à café de ce liniment :

Alcool de lavande. . . .	40 gr.
Strychnine.	0,05 centigr.

Le soir même, M. Morrel ayant goûté son urine, lui trouva une saveur extrêmement sucrée.

Le traitement fut suivi exactement.

Le 24 août 1856, les urines furent de nouveau examinées par M. Bouchardat, qui n'a pas trouvé de sucre; le malade avait déjà reconnu cette disparition à la saveur.

En novembre, il semble à M. Morrel qu'il voit un peu mieux.

Le 28 décembre, la lecture est difficile. L'examen à l'ophthalmoscope fait reconnaître les mêmes altérations qui viennent d'être signalées dans l'observation précédente. MM. les Dr Waldgauer, de Courlande, M. de Link, professeur agrégé de Kharkoff, Moricand et Delgado ont examiné l'œil après M. Desmarres, et ont reconnu l'exactitude du fait.

Nous trouvons encore un cas intéressant de rétinite glycosurique observée par Edouard Jaeger (1) chez un malade qui souffrait depuis longtemps du diabète sucré, et elle se rapproche en tous points des faits rapportés plus haut.

Il y a encore un symptôme de trouble visuel subjectif qui a été observé dans la rétinite glycosurique, et qui a une certaine importance : c'est l'impossibilité pour les malades d'apprécier les différentes couleurs, c'est le *daltonisme æquis* qui se présentait dans la forme suivante :

La couleur bleue s'atténuait sensiblement, et le rouge se confondait presque complétement avec le blanc, à tel point qu'il était difficile au malade d'en faire la distinction.

Voici l'observation que nous empruntons au Compte-rendu du Congrès d'ophthalmologie de Paris, 1862, tel qu'il a été communiqué par le Dr Galezowski :

M. R....., âgé de 49 ans, propriétaire dans la Haute-Garonne, vint à Paris vers la fin du mois d'avril de cette année (1862) pour consulter sur l'état de ses yeux, qui allaient s'affaiblissant d'une manière continue depuis sept mois. Le malade dit avoir remarqué que, depuis quelque temps, ses forces diminuaient de plus en plus, et qu'il éprouvait, dans différentes parties du corps, des douleurs de nature rhumatismale. Il était, en outre, souvent altéré et buvait beaucoup d'eau. Il avait commencé par exposer sa situation à un médecin de Bordeaux, qui avait constaté la présence de 13 grammes de sucre dans 1 litre de son urine.

(1) Jaeger Beshage zur cathologie des auges, p. 33, et pl. XII.

Quand il se présenta à l'examen, on put constater l'état suivant de ses yeux : à l'extérieur, ils avaient l'aspect tout à fait normal, mais les pupilles ne se contractaient qu'avec une certaine paresse. Le malade ne pouvait distinguer que le n° 18 de Jaeger, et encore avec une extrême difficulté ; le champ visuel était de tous les côtés sensiblement rétréci.

A l'ophthalmoscope, on reconnut dans l'œil droit que la papille était visiblement atrophiée, très-blanche et luisante, que les artères étaient amincies et les vaisseaux capillaires collatéraux de la papille atrophiés, comme on voit dans la figure ci-jointe. (Pl. III, fig. 3.)

Les contours de la papille étaient bien tranchés, et la rétine, dans son voisinage, n'était nullement troublée, de sorte qu'il n'y avait point de traces d'une infiltration semblable à celles qu'on trouve dans l'albuminurie. Du côté interne de la papille, on voyait, à l'image renversée, une tache apoplectique ronde, d'un demi-centimètre de diamètre, siégeant à côté d'une artère. En suivant la même artère en haut, on trouvait une dizaine de petites taches apoplectiques, et, au milieu d'elles, une plaque blanche graisseuse de 3 millimètres.

Les mêmes phénomènes s'observaient en plusieurs autres points environnants.

Même état, mais à un degré moindre dans l'œil gauche. Parmi les phénomènes subjectifs offerts par ce malade, on a dû signaler l'impossibilité d'apprécier les différentes couleurs ; ainsi il dit que la couleur bleue s'atténue sensiblement, et que le rouge se confond presque complétement avec le blanc, à tel point qu'il lui est très-difficile d'en faire la distinction. Les urines du malade ne contenaient, en ce moment, qu'une si faible

proportion de sucre, que M. Grassi put à peine en découvrir les traces avec le polarymètre. Mais aussitôt qu'il eut quitté le régime anti-glycosurique, et repris l'usage du pain et des autres féculents, l'urine devint claire, et il fut facile à MM. Galesowski et Grassi de reconnaître la présence de 23 grammes de sucre dans 1 litre d'urine. Dès lors le doute n'était plus possible; le malade était glycosurique, et M. Desmarres dut lui prescrire le même régime tonique fortifiant qu'il avait déjà suivi, avec la privation absolue de tous les féculents, qui devaient être remplacés par le pain de gluten, traitement qui a rendu de grands services.

En résumé, cette maladie est caractérisée :

1° Par l'atrophie des deux papilles sans la moindre trace d'infiltration rétinienne.

2° Les épanchements sanguins étaient plus ou moins ronds et très-petits, et ils n'étaient pas trop nombreux, ni disposés en forme d'éventail autour de la papille, comme cela a lieu dans l'albuminurie; ils paraissaient provenir des artères capillaires.

3° Les plaques blanches exsudatives, ainsi que les épanchements sanguins, se trouvaient disséminés sur tout le fond de l'œil, et de préférence le long des gros vaisseaux de la rétine.

4° Les deux yeux étaient atteints en même temps, quoique à des degrés différents.

Voici encore une observation de rétinite diabétique que nous devons à l'obligeance de M. le Dr Wecker.

Inflammation de la rétine dans le diabète sucré (fig. 64, Jaeger), fig. 4 dans le texte. — Le jardinier W. W..., actuellement âgé de 22 ans, d'une constitution frêle et

de moyenne taille, dit avoir toujours été fort et bien portant dans son enfance et dans sa jeunesse; mais il y y quatre ou cinq ans, par suite d'un refroidissement, il fut atteint d'une maladie qui, pendant longtemps, se traduisit par des phénomènes fébriles modérés, le gonflement du pied droit, la diminution des forces, la perte de sa bonne mine, et le retint fréquemment au lit; c'est pendant le cours de cette maladie qu'apparurent les symptômes de diabète qui existent encore aujourd'hui: ils s'accompagnaient d'un grand appétit, de sécheresse de gorge, de soif inextinguible, de mauvaises digestions, de vomissements fréquents après le repas et d'un sentiment de grande prostration et d'abattement. Depuis peu de temps, le malade est, en outre, atteint d'une toux fréquente, avec forte expectoration et sentiment d'oppression et de pesanteur sur la poitrine. Ce malade n'a jamais eu la syphilis.

La faculté visuelle des deux yeux a toujours été bonne, et ce n'est que depuis cinq semaines, sans cause occasionnelle connue, qu'il survint un trouble de la vue se révélant par l'apparition momentanée d'étincelles brillantes devant les yeux et par un faible nuage dans la partie externe du champ visuel de l'œil gauche. Ce nuage augmenta peu à peu en intensité et en étendue, et enfin il recouvrit la plus grande partie du champ visuel de l'œil gauche; envahissant ensuite la moitié interne du champ visuel de l'œil droit, il y prit également une étendue considérable, faute de soins médicaux et d'hygiène.

Cette affection fit des progrès constants, sauf une courte interruption, il y a quinze jours, à l'œil gauche seulement, car la faculté visuelle de cet œil s'améliora

pour quelques jours, au point que le malade put lire les caractères ordinaires, ce dont, immédiatement auparavant, il était incapable.

Actuellement le malade est maigre, d'un teint blafard, mais il paraît surtout très-affecté et très-affaibli. Sur les parties extérieures de l'œil on ne peut voir aucune manifestation morbide. Les pupilles sont normalement grandes, mobiles et noires. Si le malade regarde, avec l'œil droit, sur une surface verticale, éloignée de 12 pouces, le milieu environ de son champ visuel lui paraît obscurci par un nuage grisâtre discoïde, qui augmente toujours d'épaisseur de la périphérie au centre. Cette région foncée, presque circulaire, mesure 5 pouces de diamètre à la distance indiquée, et elle augmente dans la vue de loin ; elle est un peu déplacée vers le haut du champ visuel, de telle manière que le point de fixation se trouve encore, à coup sûr, en dedans de ce disque, mais qu'il ne s'éloigne de son bord inférieur que d'environ un quart de son diamètre.

En dehors de ce trouble discoïde, tout le champ visuel lui paraît clair, chaque objet net et bien limité ; dans ce champ visuel périphérique, il peut reconnaître les lettres du n° 14, mais il n'est pas en état de lire ce numéro ni même un beaucoup plus grand, car, suivant sa propre expression, les lettres sont bien aperçues avec une parfaite netteté, mais il lui manque, en outre, pour lire, le coup d'œil d'ensemble et le sens exact.

En dedans de sa partie trouble, la faculté visuelle est altérée à différents degrés et, en réalité, à la périphérie, les objets des plus grandes dimensions sont encore perçus comme dans un nuage; pourtant, dans la partie centrale, qui possède aussi une forme circulaire, il n'y a

perception d'aucune différence de forme ou de couleur.

Le trouble qui existe dans le champ visuel consiste donc en deux disques qui se recouvrent en partie ; un plus grand, plus clair, plus transparent, grisâtre, et un autre plus petit, foncé, opaque, gris noirâtre. Le dernier est, à l'intérieur, dans une position excentrique, directement vers le bas, à un degré tel, que le point de vision qui tombe en dedans de ce cercle est distant de son bord inférieur de 1/4 de diamètre (du plus petit disque).

Le disque foncé mesure à la distance ci-dessus de 12 pouces, 2 1/2 de diamètre ; il grandit proportionnellement au plus grand dans la vue à distance, et paraît devenir un peu plus claire.

Examinée à l'ophthalmoscope, la pupille étant dilatée, autant que possible, l'œil droit se montre disposé dioptriquement pour les rayons parallèles ($v \infty$), les milieux paraissent parfaitement transparents, et les parties périphériques du fond de l'œil ne laissent apercevoir aucune altération importante ; au contraire, le point d'entrée du nerf optique et toute la partie environnante se trouve tellement altérée dans toute l'étendue représentée sur la figure 64, surtout dans sa coloration, que la papille, au point de vue de sa couleur et de ses limites, n'est plus reconnaissable, et que le point où elle se trouve ne peut être déterminé que par la figure caractéristique des vaisseaux centraux.

Le changement de teinte du fond de l'œil se présente, vers la périphérie, comme une rougeur mate foncée, à travers laquelle le grenu normal du fond de l'œil peut être aperçu indistinctement et composé, à ce qu'il

semble, de granulations plus grossières, plus foncées. Vers le centre, au contraire, la rougeur mate foncée devient moins transparente, plus épaisse, d'un gris jaune rougeâtre, avec striation légèrement rougeâtre, et le fond de l'œil, réfléchissant de plus en plus la lumière, est, par conséquent, plus clair, même en partie brillant, et un peu miroitant. La striation mentionnée ci-dessus commence indistincte, effacée, au point de sortir des vaisseaux centraux; elle est légèrement rougeâtre et s'étend, en devant plus nette et plus serrée, dans tous les sens, en irradiant comme l'expansion des fibres du nerf optique.

C'est au devant du nerf optique et dans toute sa circonférence qu'elle ressort avec plus de netteté ; elle pâlit peu à peu, devient moins nette et moins serrée, et se soustrait finalement tout à fait au regard ; c'est en dedans, c'est-à-dire du côté du nez, qu'elle est le plus large, et on peut la poursuivre jusque dans la région de la macula.

Cette couleur et ce trouble anormaux du fond de l'œil sont situés dans la partie intra-oculaire du nerf optique et de la rétine, et paraissent répandus sur toutes leurs parties constituantes. Les vaisseaux centraux et les altérations, dont il sera question plus loin, sont ainsi enveloppés dans un nuage rougeâtre plus ou moins épais ; mais avant tout, comme il a été déjà dit, le contour du nerf est complétement recouvert de tous côtés. En même temps, il existe aussi dans l'épaisseur des parties périphériques du nerf optique et de la rétine, une augmentation considérable par suite de laquelle la surface de la rétine fait de plus en plus saillie, de la périphérie vers le centre, et est surtout bombée autour du point d'en-

trée du nerf optique ; mais ensuite, vers le point d'entrée des vaisseaux, elle s'infléchit de nouveau, légèrement en arrière, jusqu'à la surface interne normale du nerf optique.

Dans l'étendue de cette partie, dont la eouleur est anormale , il y a un grand nombre de taehes irrégulières, généralement allongées, rouge sanguin, de grandeur différente et presque uniformément réparties. Ces taches montrent à leur surface, et surtout sur leurs bords, une très-légère striation qui répond à l'épanouissement des fibres du nerf optique ; de cette matière, leurs limites ont un aspcet dentelé et caractéristique ; elles sont placées dans les couches rétiniennes un peu plus profondes, et par leur direction longitudinale, leur trajet plutôt reetiligne, par leurs sinuosités, comme par leur disposition générale, elles correspondent, en partie, à l'épanouissement des fibres du nerf optique, en partie au trajet des vaisseaux, surtout des veines.

Outre ces extravasations, on trouve encore dans le fond de l'œil, à quelque distance du point d'entrée des vaisseaux, des taehes elaires, ovales et rondes, de grandeurs différentes, entourées, en partie, d'agrégats pigmentaires qui paraissent formés d'un tissu spécial un peu transparent, et cependant assez épais, traversant la rétine dans toute son épaisseur. Elles ont une surface légèrement inégale, faiblement bombée, réfléchissent fortement la lumière, et sont en partie jaune clair, en partie de eouleur orangée.

Les taches plus claires ont une eouleur plus uniforme ; les taches orangées, au contraire, montrent à leur surface un très-léger grenu. Leurs bords, dans les points où elles ne sont point entourées de pigments semblent

arrondis et mal dessinés, et paraissent s'enfoncer dans les couches plus profondes de la rétine.

Le système des vaisseaux centraux, parfaitement normal vers le cercle équatorial, montre aussi, dans l'étendue de la coloration anormale, une étendue et une distribution normales ; pourtant on n'y voit que les troncs principaux et les plus gros rameaux, et si quelques veines montrent un trajet sinueux, toutes ont augmenté de calibre.

Auprès de leur point de sortie, les veines sont indistinctes, voilées, rubanées, uniformément colorées ; par une courbure légère elles gagnent peu à peu les couches superficielles du nerf optique et de la rétine, deviennent ainsi plus distinctes, prennent des contours plus ou moins précis, et un milieu plus clair ; puis, s'enfonçant en arrière dans les couches plus profondes de la rétine, par une courbure tantôt légère, tantôt rapide, elles reviennent de nouveau, après un trajet plus ou moins long, dans les couches superficielles, et, de cette manière, elles reprennent tôt ou tard leur trajet normal.

Dans les points où elles sont placées obliquement (dans une direction angulaire) par rapport au plan rétinien, elles présentent une coloration foncée, uniforme comme serait un ruban ; marchent-elles, au contraire, dans la direction du plan rétinien, elles ont toujours, suivant leur position, plus ou moins superficielle, des contours plus foncés, qui sont également plus ou moins distincts, et un milieu plus clair. Plus profondément, elles sont recouvertes d'un nuage gris rougeâtre, ou bien paraissent uniformément plus claires et effacées, ou bien elles échappent complétement au regard.

Les artères d'un diamètre à peu près normal, plus

claires, mais nettement délimitées, gagnent la surface de la rétine en décrivant à leur point d'émergence une courbure plus forte ; en ce point même, pourvues de contours nets, elles paraissent plus larges, beaucoup plus claires, et même plus éclatantes au milieu ; elles parcourent dans ce plan un long trajet, en décrivant de légères sinuosités, et pénètrent alors dans les couches les plus profondes de la rétine, où, perdant leur liséré, on ne les reconnaît plus que par leur milieu plus brillant, sous forme de lignes claires, ou bien elles se soustraient plus ou moins, et même complétement au regard, pour se porter plus tard, encore une fois, à la surface de la rétine et reprendre leur aspect antérieur.

Dans ce trajet, tous les vaisseaux conservent invariablement leurs diamètres respectifs, et ils ne diminuent que dans la proportion normale, au fur et à mesure qu'ils se ramifient.

La région de la *macula* n'est le siége d'aucun phénomène remarquable.

L'œil gauche (v ∞) présente les mêmes symptômes objectifs et subjectifs, mais à un degré un peu moindre, et le malade peut encore, avec facilité, s'orienter dans la rue, et même faire encore quelques travaux de jardinage.

———

CHAPITRE IV

ATROPHIE DE LA RÉTINE DANS LA GLYCOSURIE.

Nous venons de voir que dans un certain nombre de cas, l'atrophie de la membrane visuelle accompagnait la rétinite glycosurique, ou lui était consécutive. Ce fait ne doit point nous étonner, puisque nous le voyons se produire dans tous les genres de lésions qui, par leur durée ou leur gravité, ont exercé sur cette membrane une compression suffisante pour en désorganiser les éléments.

Mais, à côté de ces cas, où l'atrophie est le résultat d'un désordre antérieurement survenu sur la rétine, il en est d'autres où nous la voyons apparaître d'emblée, et c'est de ces derniers que nous allons maintenant nous occuper.

Ici, comme dans toutes les atrophies de la rétine, ce ne sera que par l'aspect de l'extrémité intra-oculaire du nerf optique que nous pourrons juger de l'altération de la membrane sensitive elle-même.

En effet, en raison de sa transparence complète, l'examen ophthalmoscopique ne nous donne sur l'état d'intégrité ou d'altération de la rétine aucun indice positif; ce ne sera donc que par l'état de la papille que nous pourrons induire de l'état correspondant de l'organe chargé de recevoir les impressions lumineuses.

Des observations certaines d'atrophies de la rétine

chez les glycosuriques existent dans la science. Mais elles sont très-rares, et le plus souvent incomplètes. Leur rareté tient à ce qu'un certain nombre de malades, signalés comme atteints d'amblyopies ou d'amauroses diabétiques graves, sans cause déterminée, n'ont pas été examinés à ce point de vue. Il n'est pas douteux pour nous que bon nombre de ces cas doivent être portés au compte de l'atrophie commençante des papilles.

On sait, en effet, combien, au début, l'atrophie de la papille est difficile à reconnaître avec l'ophthalmoscope. Quant à nous, nous avons été à même d'examiner des malades présentant des signes fonctionnels de cette altération (devenue plus tard manifeste), chez lesquels, cependant, l'examen ophthalmoscopique, pratiqué avec soin pendant six et huit mois, ne faisait découvrir aucun changement appréciable dans l'état des papilles.

Or, les amauroses graves, sans altération des papilles, sont signalées comme des accidents de la période ultime du diabète ; il est plus que probable, dès lors, que si l'atrophie de la papille n'a pas été constatée chez un certain nombre, c'est que la terminaison fatale a eu lieu avant que cette altération fût assez marquée pour qu'on pût la découvrir.

Avant de commencer l'étude de l'atrophie papillaire, nous croyons utile de décrire ici la structure du nerf optique et de donner aussi brièvement les caractères avec lesquels se présente à l'ophthalmoscope la papille dans son état d'intégrité.

Ces descriptions nous permettront de mieux apprécier et de mieux comprendre des lésions si difficiles, quelquefois, à reconnaître.

STRUCTURE DU NERF OPTIQUE

Ce nerf provient des tubercules quadrijumeaux et des corps genouillés, dépendances de la couche optique, par deux filets qui se réunissent en une sorte de ruban plat, embrassant le pédoncule cérébral, sans contracter d'adhérence avec lui. Ce ruban s'arrondit peu à peu, et, arrivé au-dessus de la selle turcique, il se réunit à celui du côté opposé, en formant une commissure assez large qu'on nomme *chiasma*. A ce niveau, les fibres nerveuses s'entrecroisent de telle manière que les fibres internes et profondes participent seules à cet entrecroisement, les superficielles et externes ne se croisant pas.

Après leur sortie du chiasma, les deux nerfs s'écartent l'un de l'autre : chacun d'eux pénètre dans l'une des cavités orbitaires par le trou optique correspondant, et, parvenu à la partie postérieure du globe de l'œil, perce la sclérotique. Bientôt il s'épanouit sous forme d'une membrane concave, véritable couche nerveuse, qui produit la rétine.

Telle est la description la plus sommaire qu'on puisse donner de ces deux nerfs, doués de propriétés physiologiques spéciales, et dont l'origine est si éloignée et si compliquée.

En effet, si nous entrons dans quelques détails sur cette origine, nous verrons que les uns, tels que Gratiolet, les font naître exclusivement des couches optiques ; d'autres, et c'est l'opinion généralement admise par les auteurs modernes, leur donnent pour origine les tubercules qudrijumeaux.

Chez tous les vertébrés, en effet, on voit manifeste-

ment les bandelettes optiques, ramper à la surface des couches optiques, et venir se perdre entièrement dans les tubercules. Chez l'homme et le singe, seulement, les fibres qui composent ces bandelettes se dissocient à la surface des couches optiques et paraissent y prendre racine; mais tout démontre, la physiologie et la pathologie, qu'elles viennent des tubercules quadrijumeaux comme chez les vertébrés. M. Velpeau insiste beaucoup sur les faits d'anatomie pathologique pour démontrer cette origine.

Comme tous les nerfs encéphaliques, les nerfs optiques naissent d'un amas de cellules grises, situées dans l'intérieur des quadrijumeaux. Enfin, au niveau du chiasma, et avant de s'entrecroiser, chaque bandelette reçoit, par sa face supérieure, un large faisceau de fibres émanées de la masse grise qui recouve la face interne de la couche optique.

Ajoutons pour terminer ces indications sur les particularités anatomiques que présente le chiasma des nerfs optiques que, suivant Arnold, on trouve dans le chiasma des fibres curvilignes, non entrecroisées, opposées par leur convexité, et qui se jettent, tout entières, les postérieures, dans les bandelettes optiques, les antérieures dans les nerfs du même nom.

A son entrée dans l'orbite, le nerf optique possède deux enveloppes, dont nous devons indiquer la disposition, car les phénomènes pathologiques dont elles peuvent être le siége ont une influence remarquable sur le nerf lui-même.

L'une, *gaîne interne*, est une dépendance de la pie-mère. Celle-ci, en effet, fournit aux bandelettes optiques, à leur chiasma et aux cordons nerveux, qui s'en déta-

chent, une gaîne qui accompagne ces derniers jusqu'à leur insertion oculaire. Cette gaîne envoie dans leur épaisseur des cloisons délicées de tissu conjonctif, qui les partagent en plusieurs faisceaux secondaires.

L'autre, *gaîne externe*, est une dépendance de la dure-mère, et n'accompagne le nerf optique qu'à partir de son entrée dans l'orbite pour aller se continuer avec la sclérotique. Ces deux gaînes sont unies par du tissu cellulaire lâche et délié.

Le nerf optique ne présente dans son diamètre, à partir du chiasma, d'autres inégalités qu'un étranglement marqué dans le point où il traverse l'anneau sclérotical pour s'épanouir dans la rétine.

Les nerfs optiques présentent la même structure que les autres nerfs encéphaliques ; les seules considérations qu'ils puissent offrir sont relatives à leur entrée dans le globe oculaire. En ce point, toutes les couches de la rétine font défaut, on le nomme *punctum cæcum*. Son diamètre varie de $1^{mm},5$ à $1^{mm},8$ chez l'adulte ; sa forme est arrondie ou légèrement ovale ; son centre est distant de 4 millimètres en dedans de l'axe antéro-postérieur de l'œil.

Avant de se réfléchir à angle droit pour courir dans le plan de la rétine, les fibres du nerf optique passent à travers une membrane percée de trous, à laquelle les anatomistes ont donné le nom de *lame criblée*. Les éléments de cette lame sont des cellules identiques à celles du stroma de la choroïde ; quelquefois on y rencontre des cellules pigmentaires.

Elle est tendue et présente une légère concavité antérieure.

Les fibres nerveuses, en se recourbant au devant de la

lame criblée, forment une couche plus épaisse au centre, d'où résulte une élevure qui proémine dans l'œil.

Cette élevure, qui apparaît blanche au fond de l'œil, a reçu le nom de papille. Au centre de celle-ci, on remarque une légère dépression qui est due à l'écartement des fibres nerveuses les plus internes au moment de leur réflexion. Ordinairement de cette fossette émergent les divisions de l'artère centrale et de la veine qui l'accompagne.

Ces deux vaisseaux occupent également le centre du nerf optique jusqu'à la partie moyenne de son parcours dans la cavité orbitaire. Ils peuvent émerger quelquefois d'un autre point de la papille.

La fossette centrale physiologique, au pourtour de laquelle les vaisseaux se courbent à angle droit au moment de leur séparation, ne doit pas être confondue avec la fossette pathologique, qui existe dans le glaucome, et qui n'est que l'exagération de la première.

Papille physiologique. — L'observateur qui veut explorer la papille doit faire regarder le malade légèrement en haut et en dedans. Dans ce mouvement, la papille se place directement en face. On sait, en effet, que l'axe optique ne correspond pas au centre de la cornée, mais bien à son tiers externe.

Dans le cas où l'on éprouve quelque difficulté pour l'apercevoir, on doit s'élever un peu au-dessus du malade et diriger obliquement la lumière de haut en bas. Si l'on tombe sur un vaisseau, en suivant son trajet dans le sens où son diamètre augmente, on sera certain de tomber bientôt sur la surface papillaire, ce que l'on reconnaîtra lorsqu'on aura découvert une tache blan-

châtre arrondie, sur un fond rouge orangé. Pour l'intelligence de sa description, on doit l'étudier aux points de vue de sa forme, de sa couleur et de ses dimensions.

Forme. — La papille apparaît le plus souvent sous la forme d'une tache arrondie blanchâtre, ayant à son centre le point d'émergence des vaisseaux centraux du nerf optique et de la rétine. Elle est rarement tout à fait circulaire. Chez les individus hypermétropes, par exemple, et chez les individus atteints d'un fort strabisme convergent, les contours, tout en étant bien nets, apparaissent un peu plus allongés dans le sens vertical. La forme est donc ici plutôt ovalaire verticalement.

D'autres fois, elle paraît aussi oblongue, mais ayant son plus grand diamètre dans le sens horizontal. Cette apparence de l'image, due à un état particulier résultant de la réfraction, a reçu le nom d'*astygmatisme*.

Couleur. — La papille tranche sur le fond rouge de l'œil par une coloration bien distincte. Elle est blanche, mais d'une teinte rosée, plus accentuée à la périphérie qu'au centre. Quelquefois elle tire un peu sur le jaune, ou est légèrement bleuâtre. La teinte de la papille diffère d'ailleurs avec l'âge des sujets, le mode de distribution des vaisseaux, la coloration du fond de l'œil et l'éclairage plus ou moins vif dont on se sert. Chez les sujets dont la choroïde présente une couche pigmentaire abondante, chez ceux où un cercle noir la limite, la papille paraît plus blanche que chez les blonds. Chez ceux-ci la couche pigmentaire étant moins épaisse, la papille est moins éclatante, moins limitée sur les bords, et paraît aussi plus rosée.

Chez les sujets profondément anémiés, les vaisseaux

rétiniens sont presque exsangues, et partant moins visibles à l'examen ophthalmoscopique. La papille prend, chez eux, une teinte blanche, quelquefois tellement marquée, qu'elle peut faire croire à une atrophie papillaire, erreur dans laquelle on ne tombera pas, du reste, si, en interrogeant le malade convenablement, on arrive à savoir qu'il n'éprouve aucun des signes fonctionnels propres à cette dégénérescence.

Pour Follin, la coloration de la papille normale n'est pas uniforme sur tous ses points. Il y décrit trois cercles concentriques de couleurs différentes. L'externe, d'un blanc clair, provient de la réflexion des rayons lumineux contre la tunique du nerf optique au moment où celle-ci se sépare du nerf pour se joindre à la sclérotique. La limite de ce cercle est marquée par l'ouverture de la choroïde, à travers laquelle s'engage le nerf. Le cercle interne a un aspect blanc luisant, occasionné par les faisceaux nerveux qui ont perdu, en ce point, leurs contours obscurs; enfin le cercle intermédiaire a une teinte brune, formée par les faisceaux nerveux qui passent à travers les mailles de la lame criblée.

Toutes les papilles normales présentent une tache ronde, d'un blanc nacré luisant ou d'un gris bleuâtre, ponctuée. Cette tache est située quelquefois à la périphérie, mais le plus souvent au point d'émergence des vaisseaux centraux. Elle a les dimensions d'une grosse tête d'épingle; elle est due, d'après Müller, à une dépression ou excavation qui existe sur toutes les papilles. C'est elle qui occasionne les courbes plus ou moins accentuées que décrivent les vaisseaux.

La dépression physiologique n'a pas toujours le même siége, ni la même étendue : quoiqu'elle occupe le plus

souvent le centre, elle est quelquefois placée sur le côté externe du disque optique.

Elle est due à un état d'enfoncement congénital de la surface papillaire. Ce qui la caractérise, c'est que les vaisseaux qui partent de son centre sont obligés, pour arriver à ses bords, de décrire des crochets plus ou moins étendus.

Dans les cas où les vaisseaux ne partent point de son centre, mais font leur émergence sur les bords, ce qui les fait apparaître comme s'ils étaient refoulés sur un des côtés, elle se reconnaît à ce signe que la lumière, sur le point qu'elle occupe, est fortement réfléchie.

Quelquefois elle occupe une grande étendue, et alors le plus souvent du côté externe (image droite), on la voit parsemée de petits points grisâtres à peine visibles à l'ophthalmoscope, et qui sont les interstices de la lame criblée. Cet état pourrait être facilement confondu avec une excavation pathologique, si l'on n'avait pour se guider la connaissance des antécédents et l'intégrité de la vision.

Dimension réelle et apparente de la papille. — Il résulte des recherches de M. Jaeger que la papille est plus ou moins grande, selon les sujets. Ainsi, quand les yeux présentent un grand volume, cet observateur a trouvé que le diamètre transversal avait en moyenne 0,75 lignes, tandis que le vertical en avait 0,70. Sur les petits yeux, les diamètres atteignent 0,55 lignes en hauteur, et 0,49 en largeur. Telles sont les grandeurs réelles que M. Jaeger assigne à la papille physiologique.

La dimension des images de la papille diffère avec le procédé qu'on emploie pour les obtenir. A l'image

droite, elle paraît 23 fois plus ample que ses dimensions réelles, tandis qu'à l'image renversée, elle n'est amplifiée que 10 fois environ. D'ailleurs, cette amplification varie avec le pouvoir réfringent plus ou moins grand de la lentille concave ou convexe dont on se sert.

Les lentilles concaves n° 8 ou 10 sont, à notre avis, les plus convenables, quand on se sert du procédé à l'image droite. Les n°s 2 1/4 ou 2 1/2 convexes donnent une image renversée, d'un demi-pouce environ, très-nette et très-belle.

La grandeur de l'image varie également avec le pouvoir réfringent des milieux de l'œil examiné. L'observation, à cet égard, nous apprend que la papille, paraissant plus petite chez les myopes, semble plus grande, au contraire, chez les hypermétropes, renseignements qui suffisent, parfois, pour faire immédiatement le diagnostic de ces états de myopie ou d'hypermétropie.

Contours de la papille. — En examinant la pupille à l'image renversée, on aperçoit que les contours sont simples et bien nets, tandis que le procédé à l'image droite, grossissant beaucoup, on les voit se confondre un peu avec la choroïde. Sur les parties périphériques, des vaisseaux capillaires qui donnent la coloration particulière de la papille, existent aussi bien que sur les autres points de la surface. Cependant, quoique la papille soit normale, on la trouve quelquefois entourée d'un anneau blanc. Cet anneau est dû, d'après M. Desmarres, à cette particularité que le nerf optique ne remplit pas, dans ces cas, le trou choroïdien, ce qui permet de voir une petite zone de la sclérotique. A cette explication on peut en ajouter une autre et dire que,

dans certains cas, l'anneau est dû au prolongement jusque sur la papille, du névrilème du nerf optique.

Au lieu d'un anneau blanc, on peut trouver, en certains cas, une zone noire autour de la papille; cette tache est due à un dépôt de pigment qui s'est fait en ces points.

Transparence du nerf optique. — La papille est transparente jusqu'à une certaine profondeur. C'est ce qui permet de constater très-bien sur certains sujets le point de réunion des veines, la présence de la lame criblée, et même des petites tumeurs qui se développent parfois dans l'épaisseur même du nerf. Cette transparence est moins marquée chez les sujets bruns que chez les blonds.

Vaisseaux de la rétine. — Les vaisseaux de la rétine sont, comme dans tous les organes, des artères qui apportent le sang des capillaires qui font suite aux artères, et des veines qui ramènent le sang ayant servi à la nutrition de l'organe.

Les artères et les veines sont seules visibles à l'ophthalmoscope.

De l'artère carotide interne naît l'artère ophthalmique, et c'est de l'artère ophthalmique que naît à son tour l'artère centrale de la rétine. Cette dernière, très-grêle, après avoir suivi le centre du nerf optique jusqu'à la surface de la papille, se divise là en deux branches, l'une supérieure, l'autre inférieure. Cette division a lieu tantôt dans l'intérieur du nerf optique, tantôt à la surface même de la papille; ce qui fait que, tantôt aussi, on aperçoit à l'ophthalmoscope deux branches qui ne sont point réunies l'une à l'autre et, tantôt, une

seule branche qui se divise. Ce dernier cas est le plus fréquent.

Les veines suivent le même trajet que les artères auxquelles elles sont parallèles; mais, contrairement aux vaisseaux artériels, c'est en général profondément qu'elles se réunissent pour former un seul tronc; cette réunion ne peut donc que très-rarement être constatée à l'ophthalmoscope. Cette différence dans l'origine apparente peut servir à établir la distinction entre les artères et les veines. Il existe encore d'autres caractères. Ainsi les veines sont toujours plus volumineuses que les artères, quelquefois elles sont variqueuses. Leur coloration est toujours plus foncée, et toujours aussi elles sont situées plus superficiellement que les artères. De sorte que, quand les vaisseaux s'entrecroisent, les artères sont toujours sur un plan postérieur.

Aux artères, qui se divisent et se subdivisent, succèdent les capillaires. On les voit très-difficilement à l'ophthalmoscope.

Outre le réseau des capillaires provenant de l'artère centrale, il en existe un autre que l'on a appelé réseau des vaisseaux cérébraux de la papille. Ces capillaires naissent, en effet, directement du cerveau, et suivent les interstices des fibres du nerf optique. Ce sont ces vaisseaux qui donnent la coloration rosée de la papille, et la constatation de leur présence est d'une grande importance pour la pathologie de l'œil.

Tels sont les caractères que présente la papille dans son état d'intégrité.

Suite de l'atrophie de la papille dans le diabète. — Passons maintenant à l'étude des désordres que présente,

à l'ophthalmoscope, l'extrémité intra-oculaire du nerf optique frappé d'atrophie chez les glycosuriques.

Nous avons vu combien il était difficile, au début, de dire si une papille présente ou non des signes d'atrophie.

Dans la maladie qui nous occupe, la difficulté sera encore bien plus grande. En effet, un des caractères que présente quelquefois l'atrophie de la papille dans le diabète, c'est la lenteur avec laquelle elle se produit (obs. 1 et 2). Un malade, qui a été examiné par M. Galezowski, présentait, depuis dix ans, des troubles fonctionnels se rapportant à cette altération, et, cependant, quand on l'examina pour la première fois, aucun indice local ne la pouvait faire admettre. Le malade, très-intelligent, disait que sa vue avait été toujours en s'affaiblissant, sans qu'il eût jamais regagné ce qu'il avait perdu ; mais que cette progression vers la cécité avait eu des périodes d'arrêt très-marquées, qui avaient duré des années entières. La papille finit par présenter les caractères de l'atrophie la plus marquée.

Ce ne sera donc pas toujours dès les premiers temps, où le malade présentera des troubles visuels, qu'il sera donné à l'observateur de saisir des signes positifs de dégénérescence atrophique, et c'est ce qui explique pour nous, comme nous l'avons déjà dit, un certain nombre d'amblyopies ou d'amauroses diabétiques, dont on n'a pu saisir la vraie cause au moment de l'examen du malade.

Signes de la papille atrophiée. — Nous énumérerons et nous étudierons ces signes d'après le degré de signification qu'ils ont pour nous.

Forme. — Quelques auteurs inclinent à penser que la forme de la papille peut changer dans l'atrophie à sa période la plus avancée.

M. Wecker dit (*Traité des maladies des yeux*, t. II, p. 381) : « Quand plusieurs années se sont écoulées « depuis le début de la maladie, les contours de la « papille perdent de leur régularité et présentent par- « fois de faibles échancrures curvilignes que nous « croyons devoir attribuer à un mouvement de retrait « de la gaîne externe du nerf optique. »

Nous ne pouvons récuser le témoignage d'un auteur si compétent, mais nous croyons que c'est là un fait très-rare, et nous pensons, pour avoir observé très-fréquemment ces échancrures dans l'état d'intégrité complète de la papille, qu'elle n'ont le plus souvent aucune signification pathologique. Nous croyons donc qu'en bien des occasions on ne devra voir dans cet aspect du contour qu'une anomalie de forme de l'anneau sclérotical.

Ce qui nous paraît plus significatif, c'est la netteté du contour, dont la blancheur tranche fortement sur la couleur rouge du fond de l'œil. Cette coloration si tranchée, tient à ce que les demi-tons rosés, qui existent normalement à la périphérie de la papille, ont disparu.

On peut voir quelquefois, il est vrai, deux teintes différentes de blanc autour de la papille atrophiée. Dans ce cas, l'anneau externe est dû à une atrophie choroïdienne qui s'est limitée aux abords du trou sclérotical et qui permet de voir par transparence une zone de la sclérotique.

La configuration générale de la papille ne change donc pas dans l'atrophie; si elle était ronde, ovale ou

échancrée, on la retrouve avec les mêmes aspects quand elle a subi cette altération. Cependant nous devons dire que, dans l'atrophie, suite de rétinite glycosurique, la forme de la papille peut paraître altérée, mais cela tient alors à ce que des exsudations se sont formées tout autour.

Dimensions de la papille atrophiée. — C'est probablement à des interprétations de la même nature que les précédentes, que l'on doit de voir signalé l'agrandissement des dimensions de la papille comme symptôme de l'atrophie. A ces fausses interprétations, il nous semble que l'on pourrait ajouter une cause qui a pu faire quelquefois tomber quelques-uns de ces observateurs dans l'erreur : lorsque l'on examine un œil, dont la rétine est frappée d'atrophie et devenue, par conséquent, insensible à la lumière, l'accommodation n'entre plus en jeu. Dès lors, les rayons, qui émanent du fond de l'œil éclairé, sortent en divergence, et, par suite, l'image de la papille doit paraître plus grande.

Coloration et vascularisation. — Nous avons dit que la coloration de la papille est due à un réseau de capillaires très-fins émanant du système vasculaire cérébral ; c'est à la disparition en partie ou en totalité de ce réseau que sont dus les changements de coloration que l'on observe sur la papille frappée d'atrophie.

Quand on est appelé à examiner au début une papille atteinte de dégénérescence atrophique, on peut voir que la disparition du réseau capillaire n'a pas lieu également sur tous les points. Dans certains cas, une moitié est déjà privée complétement de sa vascularisation,

tandis que l'autre présente encore une coloration rosée très-marquée.

Ce contraste fait alors apparaître d'une façon plus sensible le désordre survenu.

Lorsque l'altération a atteint toute la surface, la papille se présente alors avec des caractères qu'il serait difficile de méconnaître.

La coloration en est complétement blanche, ce qui fait que le disque du nerf optique prend l'aspect d'un pain à cacheter blanc, parcouru çà et là par de petits filets rouges.

Cette surface blanche, réfléchissant fortement la lumière, prend un aspect resplendissant. Quelquefois, sur cette teinte blanche si accusée, on peut voir des teintes moins marquées et tirant sur le bleu ou sur le gris. Ces teintes, qui occupent plutôt le centre que les bords, sont dues à ce que la lame criblée est devenue apparente. Cet état indique une atrophie complète et déjà ancienne.

Les vaisseaux centraux ne paraissent pas atteints, au début, mais, lorsque l'atrophie a fait de grands progrès, leur calibre, surtout celui des artères, finit par se rétrécir. Leurs ramifications extrêmes disparaissent même.

L'atrophie allant toujours en progressant, les troncs principaux diminuent aussi de volume, de telle façon qu'à la période ultime ils ne sont plus représentés que par des filaments rougeâtres qui perdent eux-mêmes leur coloration à une distance assez rapprochée de la circonférence papillaire, ce qui indique qu'ils sont devenus, en ces points, imperméables au sang.

Signes fonctionnels.

Démarche du malade. — Au début, le malade s'aperçoit qu'il ne distingue pas très-bien les noms des rues ni les numéros des maisons, mais sa démarche n'indique rien de bien caractéristique. Mais, quand l'atrophie a fait quelque progrès, la démarche du malade n'est point assurée ; il cherche le sol avec le pied, quand il ne connaît pas parfaitement le terrain sur lequel il s'engage.

Cela tient à ce que le champ visuel est rétréci et qu'il ne voit qu'une très-petite portion de la surface qui le porte.

Quand l'atrophie est complète, la démarche est alors celle de tous les amaurotiques. Il tient la tête haute et les yeux dirigés vers le ciel, comme s'il cherchait la lumière.

Si on lui parle, il dirige, vers le point d'où la voix lui arrive, un regard vague et qui ne se fixe point.

Papille. — Aussitôt que l'atrophie a fait quelques progrès, la pupille devient paresseuse, elle ne se contracte plus que difficilement. Enfin, quand l'atrophie est devenue complète, une mydriase assez forte se produit.

Champ visuel. — Dès les premiers temps, il est facile de constater que le champ visuel de ces malades est rétréci circulairement ; quelquefois, cependant, l'abolition de la perception lumineuse ne se fait pas également sur tous les points de la périphérie, mais seulement sur certaines portions plus ou moins étendues du

champ visuel. Celui-ci est alors, en quelque sorte, comme échancré.

On verra, quand nous traiterons des amblyopies graves, qu'une fois, chez un glycosurique qui ne présentait aucune lésion ophthalmoscopique, M. de Graefe a trouvé une hémiopie homonyme.

L'*acuité de la vision* est fortement diminuée dès les premiers moments. Nous verrons, en traitant des amblyopies graves, que ces malades sont obligés, à de très-courts intervalles de temps, de changer les numéros de leurs verres. Ils viennent en demander continuellement de plus grossissants. Quand l'atrophie a déjà débuté, le n° 7 de l'échelle typographique ne peut pas être distingué.

Les impressions lumineuses fausses, telles que photopsies, chrupsies, scotomes, n'existent pas dans l'atrophie glycosurique. Mais un symptôme qui a été observé deux fois par M. Galezowski, c'est l'impossibilité où sont ces malades de distinguer certaines couleurs. Dans ces deux cas, le rouge, le bleu et le vert étaient méconnus.

Enfin, signalons, en dernier lieu, comme symptôme de l'atrophie arrivée à un haut degré, la disparition de tous les phosphènes.

ANATOMIE PATHOLOGIQUE.

D'après M. Lécorché, voici les altérations que l'on trouve sur la rétine atrophiée des glycosuriques.

« A l'autopsie, dit-il, on trouve les altérations de l'atrophie de la rétine. Cette membrane est pâle et décolorée. La papille du nerf optique, qui est peu sail-

lante et un peu excavée, contient, ainsi que le nerf optique lui-même, des amas plus ou moins considérables de grains de fécules, des granulations graisseuses qu'on rencontre dans les interstices des fibres nerveuses. Les tubes nerveux paraissent sains, leur contenu n'est pas altéré. Les vaisseaux diminués de calibre ne présentent dans leurs parois aucun signe de dégénérescence graisseuse. A leur intérieur, on n'aperçoit que de rares globules sanguins qui permettent d'en reconnaître la nature.

Etiologie. — Les altérations anatomiques, que nous venons de décrire expliquent suffisamment l'atrophie des éléments rétiniens. C'est donc chez elles que nous trouvons la vraie cause de l'atrophie de la papille dans la glycosurie.

Quant aux autres causes plus éloignées, qui se rapportent tout aussi bien à n'importe quelle manifestation du diabète, nous en parlerons en traitant des amblyopies ou amauroses sans lésions rétiniennes.

Les auteurs, à propos de ces amblyopies ou de ces amauroses, relatent un certain nombre de lésions situées aux environs de l'origine, à la naissance même ou sur le trajet des organes visuels centraux. Pour nous, il n'est pas douteux que, dans bon nombre de ces cas, la dégénérescence de la rétine existait, mais qu'elle a été méconnue, parce qu'elle n'était point assez avancée pour être saisie facilement à l'examen ophthalmoscopique. En admettant que, dans bon nombre de cas, des altérations de la papille manquassent réellement, il n'est pas douteux pour nous que cette absence d'altérations n'ait été due à cette circonstance que la termi-

naison fatale a eu lieu avant que ces lésions aient eu le temps de se propager jusqu'à la papille elle-même.

Nous n'hésitons donc pas à le dire, l'atrophie de la papille dans le diabète est le plus souvent de nature cérébrale.

Il nous resterait à déterminer comment l'affection générale intervient peut produire ces altérations, — question que nous n'avons pas la prétention de résoudre, et qui, malheureusement, se représente dans toutes les affections générales à manifestations multiples.

Diagnostic. — Le diagnostic de l'atrophie diabétique, de la papille, comme celui de toutes les atrophies en général, peut présenter, au début, ainsi que nous l'avons dit, de très-grandes difficultés. En outre, il ne peut être fait en quelque sorte que par exclusion par rapport aux autres atrophies.

Quand donc un malade se plaindra de troubles visuels et que le médecin ne trouvera, ni dans les milieux refringents ni dans les diverses membranes de l'œil, aucune lésion à laquelle il puisse les rapporter, quand il se sera, en outre, assuré qu'aucun défaut de réfraction n'existe, il devra alors penser à une atrophie commençante de la papille et se souvenir que, parmi toutes les différentes espèces d'atrophies, il en est une qui est liée au diabète. Il interrogera donc le malade à ce point de vue et examinera son urine.

Mais il peut se faire qu'un malade se présente avec une atrophie déjà très-accusée, qu'il ignore son état d'affection générale et qu'il vienne seulement consulter le médecin à l'occasion des troubles visuels qu'il éprouve.

Demandons-nous si, par l'inspection du seul organe visuel, le médecin pourra arriver à remonter à la connaissance de la nature de l'atrophie.

Un des cas qui pourraient le plus facilement l'entraîner dans une fausse voie serait le suivant :

Le malade ayant une papille physiologiquement excavée se présente avec des signes accusés d'atrophie. Comment le médecin évitera-t-il ici de confondre l'atrophie chez le diabétique avec celle qui se produit dans le glaucome.

Sans parler des symptômes commémoratifs, qui lui viendront en aide, il trouvera sur la papille elle-même des éléments pour ne point tomber dans cette erreur.

Tout d'abord disons que l'excavation physiologique n'atteint jamais les proportions de celles que l'on voit dans le glaucome, que les bords de l'excavation en sont aussi moins tranchés, et qu'enfin les pulsations artérielles, que l'on voit apparaître dans le glaucome, lorsqu'on comprime légèrement l'œil avec le doigt, ne se produisent pas ici.

Un autre état, que l'on pourrait aussi confondre avec l'atrophie de la papille, serait celui où le malade ayant une papille physiologiquement peu colorée, comme on en rencontre quelquefois, serait atteint d'affaiblissement du muscle ciliaire, état qui occasionnerait chez lui également des troubles visuels. L'examen du champ périphérique qui ne sera pas diminué, l'acuité de la vision qui sera immédiatement rendue au malade par un verre convexe approprié, empêcheront de faire la confusion avec l'atrophie de la papille.

Le diagnostic se trouve dès lors limité entre une atrophie résultant d'une paralysie générale progressive,

d'une albuminurie, ou du diabète. Ici, en s'en tenant seulement à l'aspect de l'organe lui-même, nous ne trouverions pas d'éléments suffisants pour établir un diagnostic certain. Il faudra donc interroger avec soin les symptômes se rapportant à ces affections et examiner les urines du malade qui donneront un moyen certain de trancher l'alternative.

Marche et pronostic. — L'atrophie de la rétine dans la glycosurie est progressive, une fois qu'elle a commencé; elle ne rétrograde pas; mais, ce qui la différencie des autres atrophies, c'est que sa marche est, en général, plus lente, et qu'elle a des périodes d'arrêt. Nous avons déjà cité un malade chez lequel elle mit dix ans à faire son évolution complète. Sous ce rapport, donc, elle est moins grave que les atrophies dues à d'autres causes, lesquelles, en général, dans l'espace de quelques mois, d'un an ou de deux ans au plus, amènent les malades à une cécité complète. Toutefois, il ne faut pas oublier que l'atrophie de la papille est, chez les glycosuriques, un accident des plus graves, en ce sens que, trop souvent, elle apparaît à la dernière période de la maladie. Ce ne sera donc que dans des cas heureux, comme celui que nous avons cité, que le malade pourra jouir de la lenteur de son évolution; la terminaison fatale arrivant le plus souvent avant que l'atrophie ait amené le malade à la perte totale de la vision.

Traitement. — Le traitement local de l'atrophie glycosurique ne présentant rien de particulier, nous en parlerons à propos du traitement général de cette affection, qui est le seul auquel on puisse sérieusement avoir recours.

Observation I.

Atrophie de la papille dans la glycosurie.

M. Th...., horloger, 45 ans. Ce malade paraît d'une constitution robuste. Interrogé sur ses maladies antérieures, il assure n'avoir jamais été malade. Cependant, en le questionnant avec insistance, il nous dit qu'il y a dix ans environ il a été atteint subitement d'une maladie pour laquelle il ne s'est pas alité, et qui consistait en des épistaxis et des taches rouges sur la peau, taches qui ont disparu peu à peu et sans aucun traitement. Ces indications nous font supposer qu'à cette époque le malade a subi une attaque de purpura. Quoi qu'il en soit, à partir de ce moment, sa constitution, dit-il, a changé : il a pris de l'embonpoint, son appétit était excellent, et sauf ceci que la soif et la sécrétion urinaire étaient un peu augmentées, rien d'anormal n'existait, dit-il, dans sa santé.

Au mois de novembre 1869, il éprouve des douleurs sourdes dans la région lombaire, de la fatigue dans les jambes; en même temps il lui semble que la vue baisse ; il attribue ces affaiblissements de la vision à ce que le soleil frappe les objets sur lesquels il travaille. Il change de logement, en choisit un mieux approprié, mais il s'aperçoit bientôt que la loupe qui lui sert pour travailler ne lui suffit plus pour distinguer les fins détails des pièces d'horlogerie. Il va consulter alors un ophthalmologiste qui diagnostique, à gauche : cataracte corticale antérieure et postérieure; rien dans l'œil droit. On lui dit qu'il y aura plus tard une opération à lui faire. Mais le malade, constatant lui-même qu'il n'y

voit pas mieux de l'œil droit que du gauche, vient consulter M. Galczowski, le 1er mars 1870.

A ce moment, il se présente avec une démarche un peu hésitante. Il cherche le sol avec le pied. Le champ suel est, en effet, notablement rétréci des deux côtés. Il n'y a pas de scotomes. Il n'y a pas eu de chropsies. Il distingue les couleurs et lit le n° 10 de l'échelle typographique.

La pupille est dilatée et paresseuse. *A l'ophthalmoscope*, par l'éclairage latéral et direct, on distingue les opacités cristalliniennes à gauche, mais elles sont petites.

Les autres milieux réfringents sont normaux des des deux côtés.

Les papilles, à l'image renversée, se présentent avec un double contour blanc très-accusé et une excavation physiologique considérable. Le centre des papilles est d'une teinte grisâtre très-accusée. Tout le reste des surfaces papillaires paraît plus blanc qu'à l'état normal, les vaisseaux surtout; les artères sont très-amincies.

A l'image droite, on distingue très-bien que les vaisseaux capillaires qui colorent la papille normale ont en grande partie disparu, surtout à droite.

L'urine contient une forte proportion de sucre.

On ordonne du quinquina et de l'eau de Vichy et un régime consistant à s'abstenir de pain et de féculents, et composé surtout de viandes rôties. De plus, on l'engage à faire tous les jours une longue promenade.

Le 15 mars, il revient à la clinique. La soif a diminué beaucoup, et l'urine, dont la quantité a baissé considérablement, ne contient plus que des traces de sucre. Toutefois, la vision ne s'est pas améliorée. Depuis ce moment nous n'avons pas revu le malade.

Observation II.

M. Sp., 60 ans, tailleur. Ce malade avait toujours joui d'une bonne santé, lorsqu'il y a dix ans environ, il a remarqué que la soif était très-forte et que la quantité d'urine qu'il rendait était considérale. Il observe à plusieurs reprises que sa chemise et son pantalon sont imprégnés d'une substance qui les raidit comme s'ils étaient empesés.

La santé générale n'était cependant pas altérée; il ne porte aucune attention à ces symptômes et continue la même existence. Il y a trois ans, à la suite d'un violent chagrin, il éprouva des céphalalgies intenses, des douleurs lombaires et du côté des membres inférieurs. A ce moment, la soif devient considérable. Il raconte que, plusieurs fois dans la journée, il lui arrivait de vider d'un seul trait une carafe contenant plus d'un litre d'eau. Il remarque à plusieurs reprises que la vue faiblit pendant quelques jours, mais, comme elle paraît revenir ensuite à son état primitif, il ne s'en inquiète pas. Cependant, en l'espace de quelques mois, il change plusieurs fois le n° de ses verrres de lunettes; puis un jour, pendant les essais qu'il fait chez un opticien, il s'aperçoit que la vision est totalement perdue du côté droit.

Il va alors aux Quinze-Vingts, où on lui fait subir, pendant plusieurs mois, différents traitements qui n'apportent aucune amélioration à son état.

Au mois d'octobre 1869, il se présente à la clinique de M. Galezowski, qui note les altérations suivantes : La vision est abolie à droite ; les milieux réfringents

normaux; la pupille dilatée; la papille porte une petite excavation physiologique; elle est d'une blancheur éclatante; nulle part il n'existe de vascularisation capillaire; les artères sont réduites à l'état filiforme, les branches secondaires ne sont plus perméables au sang: les veines sont aussi diminuées de calibre.

Du côté gauche, milieux réfringents normaux; le malade lit le n° 7, les couleurs sont reconnues; champ visuel un peu retréci; la papille est plus blanche qu'à l'état normal et présente aussi une excavation physiologique.

A l'image droite, la partie externe de la papille se présente encore vasculaire; les artères ne paraissent pas être très-diminuées de calibre, on les suit dans toutes leurs ramifications; les veines paraissent normales; les urines contiennent une forte proportion de sucre; rien autre de particulier à noter. On lui indique un régime consistant à s'abstenir de pain et de féculents, à se nourrir principalement de viandes rôties: de l'eau de Vichy pour couper le vin, et de l'exercice. Le malade, après avoir suivi ce régime pendant quelque temps, entre à l'hôpital, où il reste plusieurs mois. Pendant cette période, il y a eu des alternatives de mieux et de pire. Enfin, sa santé générale paraissant très-améliorée, il quitte l'hôpital dans les premiers jours de mars 1870. Toutefois, la vision a notablement diminué du côté gauche, et il lui est impossible de reprendre son travail.

Le 15 avril 1870, il vient consulter de nouveau M. Galezowski. A ce moment la santé générale paraît assez bonne; la soif, quoique augmentée, n'est cependant pas trop considérable; il y a encore du sucre dans l'urine.

Champ visuel rétréci, n'existant plus que sur un espace de 2 décimètres carrés environ.

Il voit confusément les couleurs, lit le n° 10 difficilement. A l'ophthalmoscope, la papille est blanche, sa vascularisation est évidemmment diminuée; les artères sont amincies, ainsi que les veines ; cependant, on peut suivre partout leurs ramifications. Rien d'anormal dans les milieux réfringents.

On prescrit au malade de reprendre le régime qui lui a été indiqué précédemment.

CHAPITRE V.

AMBLYOPIES GLYCOSURIQUES SANS LÉSIONS APPARENTES DE L'ŒIL.

Il existe encore une forme particulière d'amblyopie glycosurique, dont la nature est relativement moins grave que celles que nous avons décrites plus haut, et qui n'est accompagnée d'aucun désordre, soit des milieux de l'œil, soit de la rétine. C'est l'amblyopie légère des auteurs : elle apparaît au début du diabète ou dans les premiers mois de son évolution. Les malades s'aperçoivent qu'ils ne voient plus aussi distinctement qu'avant et ils cherchent à corriger leur vue au moyen de lunettes. Mais ce qui est caractéristique dans cette maladie, c'est qu'ils sont forcés de changer très-fréquemment les verres dont ils usent contre des verres de plus en plus forts. Ce seul fait devra donner à penser, comme le dit Trousseau, que le malade, présentant de tels troubles visuels, est un diabétique ou un albuminurique.

Malgré les lunettes, d'ailleurs, et quel que soit leur foyer lumineux, les objets leur semblent enveloppés d'un nuage plus ou moins épais. Ces troubles ne sont pas permanents, et, après avoir persisté pendant quelque temps avec des intervalles de mieux et de pis, ils peuvent se dissiper tout à coup, soit spontanément, soit à la suite d'un traitement approprié.

M. Mialhe rapporte une observation d'amblyopie glycosurique dans laquelle on voit qu'un traitement approprié, suivi pendant quelques jours, a suffi pour rétablir complétement la vision.

Le fait rapporté par M. Desmarres père est encore plus remarquable. Malgré un affaiblissement des plus marqués de la vue, le malade la recouvra complétement au bout de quelque temps, sous l'influence d'un traitement ordonné par M. Bouchardat.

Voici, en quelques mots, cette observation :

Observation. — Un marchand de bois de Rambouillet, âgé de 50 ans, avait beaucoup maigri; il ne pouvait plus qu'à grand'peine marcher dans la forêt pour les besoins de son commerce; sa vue s'était aussi tellement affaiblie qu'il ne pouvait plus prendre des notes ni rien lire même avec des lunettes. Les cornées étaient transparentes et les pupilles contractiles; il n'y avait rien dans les rétines qui pût mettre sur la voie de son mal. Mais son haleine avait l'odeur toute particulière propre aux glycosuriques.

En effet, ses urines contenaient une énorme proportion de sucre. Le malade, soumis au traitement indiqué par M. Bouchardat, vit sa santé se rétablir complétement en quelques mois, et sa vue revint si bien qu'il pouvait lire parfaitement avec des verres n° 18 convexes.

Il arrive quelquefois que le trouble visuel augmente d'une manière très-sensible pendant le travail de la digestion, c'est-à-dire au moment où on trouve les urines le plus chargées en sucre. Ce fait est arrivé notamment chez un malade du service de M. le professeur Béhier.

Le malade ne présentait aucune altération rétinienne. Le matin, il voyait assez distinctement pour voir les objets du plus petit volume; mais, dans le courant de la journée et surtout après ses repas, il y voyait à peine pour se conduire.

La guérison de ces amblyopies légères se fait quelquefois attendre assez longtemps, et les cas analogues à celui que M. Mialhe a rapporté sont en somme fort rares. Ordinairement, leur durée est de plusieurs mois, et elles disparaissent peu à peu. Il arrive aussi que les troubles visuels, au lieu de rétrograder, persistent et s'aggravent.

C'est alors qu'il faut supposer, dit M. de Graefe, le développement d'altérations, soit du côté de la rétine, soit dans le cerveau lui-même.

L'amblyopie légère est susceptible, d'après M. Lécorché, de fréquentes récidives et se complique à la longue, soit d'opacités cristalliniennes, soit d'altérations rétiniennes ; elle change alors de nature et, de légère qu'elle était, elle devient grave.

AMBLYOPIES GRAVES SANS ALTÉRATIONS OPHTHALMOSCOPIQUES APPRÉCIABLES.

Nous avons vu plus haut que l'amblyopie légère, se répétant à des intervalles plus ou moins rapprochés, peut devenir plus grave qu'elle ne le paraissait au début et arriver à être permanente.

Cependant, si l'on examine à l'ophthalmoscope les yeux de ces malades, il peut arriver qu'on n'y trouve aucune altération ; et cela quoique les troubles s'accentuent de plus en plus.

Nous avons dit déjà plusieurs fois que, pour nous, c'était la preuve à peu près certaine qu'une atrophie papillaire était en train de se produire.

Parmi les symptômes les plus caractéristiques, on voit les malades accuser la présence d'un brouillard gris blanchâtre ou jaunâtre, qui les gêne considérablement.

Un signe, qui s'est présenté en quelques cas, et qui est aussi très-important, c'est la diminution périphérique du champ visuel, ou son abolition par moitié, symptôme qui a reçu le nom d'hémiopie.

Cette hémiopie, comme toutes celles qui se lient à des affections cérébrales ou du nerf optique, est toujours latérale.

Elle occupe la moitié interne ou externe, tantôt d'un seul œil, tantôt des deux.

Elle est ou homonyme, ou croisée.

L'hémiopie homonyme est caractérisée par l'abolition simultanée du champ visuel, soit à gauche, soit à droite, dans les deux yeux. Ainsi, par exemple, quand l'œil droit aura perdu le champ visuel externe, l'œil gauche aura perdu le champ visuel interne.

Si l'œil droit a perdu son champ visuel interne, l'œil gauche aura perdu son champ visuel externe, et réciproquement, de telle sorte que, dans l'hémiopie homonyme, le malade a perdu la faculté de voir les objets placés à sa droite ou à sa gauche, lorsqu'il tient les yeux fixés en avant.

Cette hémiopie ne peut être expliquée que par l'entrecroisement des fibres des deux bandelettes optiques dans le chiasma, explication qui a été donnée par

Wollaston le premier, lequel avait été lui-même atteint à plusieurs reprises d'hémiopie.

On sait, en effet, que chaque bandelette optique se divise en deux ordres de fibres : des fibres internes qui, arrivées au chiasma, s'entrecroisent, pour se porter, celles qui viennent de l'hémisphère droit, à la partie interne de l'œil gauche, et celles qui viennent de l'hémisphère gauche, à la partie interne de l'œil droit.

Les fibres externes qui ne s'entrecroisent pas vont se rendre aux parties externes de l'œil correspondant à chaque hémisphère, comme on peut le voir dans la figure ci-jointe (fig. 9), empruntée à la thèse de M. Galezowki.

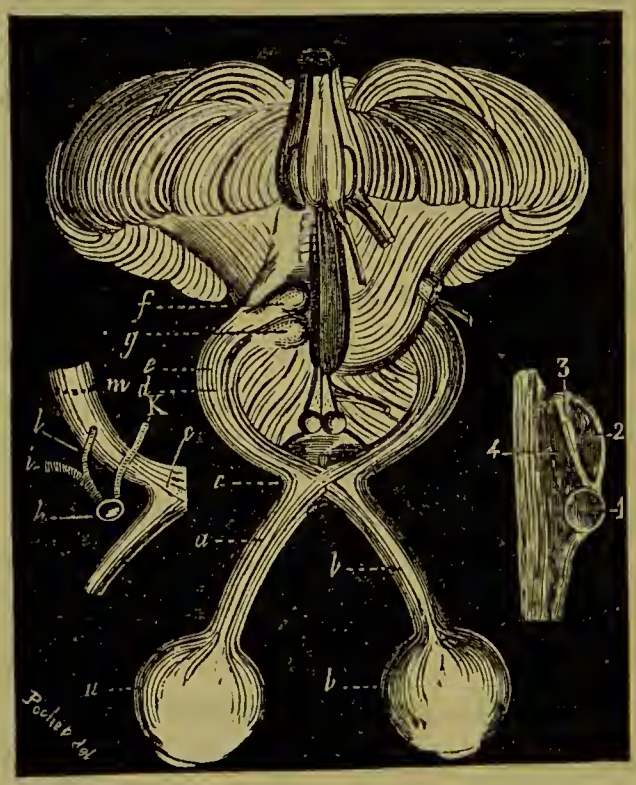

Fig. 9.

Une seconde forme d'hémiopie est celle que MM. de Graefe et Follin ont appelée hémiopie croisée. Elle est

caractérisée par la perte simultanée du champ visuel, soit interne, soit externe, dans les deux yeux.

Si les deux yeux ont perdu, par exemple, leur champ visuel externe, l'œil droit ne distingue rien à droite. L'œil gauche ne distingue rien à gauche. Si c'est le champ visuel interne qui est perdu des deux côtés, l'œil droit ne distingue rien à gauche, l'œil gauche ne distingue rien à droite.

Cette dernière forme d'hémiopie est très-rare ; elle ne peut être expliquée que par une altération des centres optiques, ou par une lésion portant sur la partie centrale même du chiasma.

L'une et l'autre forme d'hémiopie s'observent dans les affections cérébrales et peuvent exister pendant longtemps sans aucune altération appréciable des papilles. Ces hémiopies présentent cette particularité que la partie altérée du champ visuel est séparée de celle qui est saine par une ligne droite verticale, ce qui la fait immédiatement distinguer des hémiopies locales ou oculaires observées dans le glaucome, le décollement de la rétine, etc., maladies dans lesquelles l'abolition du champ visuel se fait en haut ou en bas, ou suivant une ligne plus ou moins oblique et sinueuse.

L'hémiopie homonyme a été observée une fois par M. de Graefe sur un malade diabétique atteint d'amblyopie grave. Le champ visuel droit était aboli dans les deux yeux, de sorte que le malade ne voyait que la moitié gauche des objets. Les rétines et les papilles, chez ce sujet, ne présentaient rien d'anormal à l'ophthalmoscope, ce qui fit admettre par l'observateur la probabilité d'une lésion cérébrale.

Les amblyopies graves avec hémiopie peuvent donner

lieu, comme nous l'avons dit, à une atrophie de la papille. Cette atrophie est progressive et entraîne, après quelque temps, la perte complète de la vue. Toutefois, ces faits ne sont pas constants, et nous devons encore, croyons-nous, maintenir cette classe d'amblyopies graves et persistantes sans lésions.

Etiologie, fréquence — Pour avoir une idée exacte de la fréquence des troubles visuels légers ou graves dans le diabète, il faudrait être certain que l'on n'a pas confondu, dans les statistiques, les cas dans lesquels il y avait des altérations et ceux où elles n'existaient réellement pas. Dans l'état actuel de la science sur ce sujet, il nous est impossible de nous prononcer, les statistiques faites présentant des différences considérables.

Age et sexe. — D'après M. Léecorché, ce serait de 25 à 40 ans qu'on les observerait surtout, et les hommes y seraient beaucoup plus prédisposés que les femmes; mais ce sont là des circonstances qui se présentent aussi quand on recherche l'influence de ces deux conditions sur le diabète. Nous n'attachons, par conséquent, qu'une valeur relative à ces données.

D'après le même auteur, l'amblyopie grave serait quatre fois moins fréquente que l'amblyopie légère.

Quant aux causes directes qui produisent ces amblyopies graves, on voit, en colligeant tout ce qui a été dit à ce sujet, qu'à chaque instant les auteurs font intervenir des lésions cérébrales probables ou prouvées, des dégénérescences de la rétine et du nerf optique. Nous avons dit, à propos de l'atrophie, que, pour nous, les

amblyopies doivent se rapporter à des atrophies commençantes et méconnues.

Quelques auteurs ont cherché à expliquer les troubles visuels par une sécrétion trop abondante de sucre dans l'humeur aqueuse, laquelle serait ainsi altérée dans sa constitution normale. D'autres parlent de perversion fonctionnelle et passagère de la rétine. Nous n'accordons à ces explications qu'une valeur très-minime, et, en dehors de l'atonie du muscle de Brucke, qui nous paraît assez probable dans une affection où l'organisme est sous l'influence d'une débilitation générale, nous pensons que l'on doit se tenir encore sur la réserve et attendre de l'expérience des explications qui nous manquent.

Diagnostic et pronostic. — En présence d'un diabétique qui se plaint de troubles visuels, le médecin doit établir, autant que faire se peut, à quel genre d'amblyopie il a affaire. L'examen ophthalmoscopique lui montrera si des lésions existent dans l'organe de la vision, et, s'il s'en trouve, elles limiteront aussitôt son diagnostic. S'il ne trouve pas d'altération, il doit se demander s'il n'a devant lui qu'une amblyopie passagère, ou si elle se présente avec les caractères d'une amblyopie grave, il se souviendra tout d'abord que les amblyopies légères se montrent, en général, au début du diabète; qu'elles ne s'accompagnent pas de rétrécissements du champ visuel; que les verres convexes appropriés procurent immédiatement au malade une vision plus nette; qu'il n'y a pas abolition de la perception des couleurs; qu'enfin elles disparaissent quelquefois rapidement, et qu'en tout cas un régime approprié les fait rétrograder. Mais

si le champ visuel se restreint, si l'amblyopie augmente sans cesse, si elle coïncide avec une glycosurie déjà ancienne, le médecin ne devra pas conserver une grande espérance de voir son malade revenir à la vision normale; il devra soupçonner que des lésions existent quelque part sur le trajet des organes visuels centraux, et penser à l'atrophie commençante des papilles.

ANATOMIE PATHOLOGIQUE DES MALADIES OCULAIRES LIÉES A LA GLYCOSURIE.

Pour étudier l'anatomie pathologique de toutes les amblyopies et amauroses glycosuriques, il y aurait nécessité d'examiner successivement les différentes membranes de l'œil, de même que l'état du cerveau et des centres optiques.

Mais les recherches, à cet égard, manquent en grande partie; aussi serons-nous obligé de ne donner qu'un résumé succinct de ce qui a été dit sur ce sujet.

Dans les amblyopies légères, l'ophthalmoscope n'a pu dévoiler aucun changement dans les membranes internes de l'œil. Rien non plus n'a pu être découvert dans les autopsies, ce qui a fait admettre à M. de Graefe que la cause de cette amblyopie devait résider tout entière dans l'atonie du muscle de Brucke. Cette opinion paraît être juste, et elle s'accommode bien avec l'état général des malades, qui sont courbaturés, fatigués, débilités, et chez lesquels tous les muscles sont relâchés et affaiblis. Le muscle accommodateur peut, en effet, être affaibli par les mêmes causes générales, et, quoique la démonstration directe n'en ait pas encore été faite,

on pourrait, comme le dit M. Lécorché, l'admettre avec beaucoup d'apparence de raison.

Pour M. Lécorché, l'amblyopie légère glycosurique peut parfois être due à une altération purement dynamique de la rétine, dont les fonctions seraient affaiblies par une grande déperdition d'urine. Il se passerait là quelque chose d'analogue à ces amblyopies qui surviennent brusquement à la suite des flux séreux très-abondants ou des hémorrhagies considérables.

M. Mialhe attribue, avons-nous déjà dit, ces troubles visuels à l'accumulation du sucre dans l'humeur aqueuse, accumulation qui rend acide ce liquide, et change les conditions de sa constitution normale.

Pour d'autres auteurs, une sorte d'intoxication par l'urée ou d'autres éléments morbides, retenus dans le sang au lieu d'être éliminés, serait la cause des troubles visuels.

Toutes ces opinions peuvent avoir une valeur relative, mais, en présence de recherches anatomo-pathologiques insuffisantes, on ne peut les considérer que comme de simples hypothèses.

Les lésions qui accompagnent les amblyopies graves sont mieux connues; toutefois, quelques auteurs pensent que les altérations de la rétine que l'on a rapportées au diabète pouvaient tout aussi bien être le fait de l'albuminerie, puisqu'à un certain moment de la maladie, on voit souvent ces deux états se présenter ensemble ou alterner.

Certaines observations font voir, en effet, que le malade présentait, au moment où l'on trouvait des altérations rétiniennes, des symptômes réels d'albuminurie; mais d'autres, celles de M. Desmarres et celle de M. Ga-

lezowski, se rapportent à des cas où il n'y avait absolument que de la glycosurie, et il est impossible, dès lors, de douter que cette affection ne puisse à elle seule produire les épanchements de sang et les exsudations signalés sur la rétine. D'ailleurs, ce n'est point à un fait bien extraordinaire, puisque l'on voit ces lésions se produire ailleurs sur d'autres points du corps. On sait, en effet, qu'il n'est point rare d'observer le purfura hœmorrhagica chez les diabétiques. Et M. le professeur Trousseau a parfaitement indiqué qu'il n'est point rare de voir les glycosuriques emportés par des accidents cérébraux apoplectiques.

Il serait peut-être bon d'indiquer ici la nature des exsudations blanches que l'on voit se produire sur la rétine; mais il nous est impossible, faute d'autopsies, de nous prononcer sur leur nature. Toutefois, ne serait-il pas possible qu'elles fussent analogues aux altérations observées par M. Luys sur le cerveau d'un malade glycosurique, qui avait des troubles visuels graves, et qui mourut dans le service de M. le professeur Trousseau? On voyait sur ce sujet des taches d'une nuance fauve, disséminées et diffuses aux régions supérieures au-dessous des processus supérieurs du cervelet. Dans une autre observation de M. Luys, toute la paroi antérieure du quatrième ventricule était parsemée de ces mêmes taches. L'examen histologique de ces taches fit voir qu'elles étaient occasionnées par une dégénerescence graisseuse des cellules nerveuses des régions où l'on voyait ces altérations. Il est, pour nouse très-probable que ces lésions trouvées dans la substanc, cérébrale existaient aussi sur la rétine.

Nous pensons donc que les taches exsudatives sont des dégénérescences graisseuses.

Nous avons dit quels sont les désordres observés dans l'atrophie de la papille de nature glycosurique, et nous avons signalé aussi la coexistence des mêmes altérations sur le trajet des bandelettes optiques ; il nous paraît probable que, si des recherches plus détaillées pouvaient se faire dans des cas analogues, on ne manquerait pas de trouver les mêmes lésions vers les centres optiques, notamment sur les tubercules quadrijumeaux, qui sont en rapport direct avec le quatrième ventricule, c'est-à-dire avec le point du cerveau qui préside en quelque sorte au développement de la glycosurie.

Depuis les expériences de M. le professeur Claude Bernard, on ne peut douter en effet que les lésions du quatrième ventricule n'aient une influence certaine sur l'apparition du sucre dans l'urine. On sait, depuis ses expériences sur les animaux, qu'en piquant le plancher du quatrième ventricule dans un point limité en haut par une ligne transversale qui réunit les deux tubercules de Wenzel, et en bas par une autre ligne réunissant les deux pneumogastriques, on sait, disons-nous, que l'on voit apparaître l'excrétion du sucre. D'autre part, nous savons aussi qu'un certain nombre de lésions pathologiques dans ces régions aboutissent au même résultat. Les observations de MM. Golden, Paggle, Szokalski, font voir que cette apparition du sucre dans l'urine peut survenir à la suite de commotion cérébrale ou des fractures du crâne. Enfin, dans sa thèse inaugurale (Paris, 1859), M. le docteur Levrat Perroton rapporte un cas de glycosurie déterminé par une tumeur siégeant au niveau du quatrième ventricule. L'anatomie pathologique vient donc confirmer en quelque sorte les données expérimentales.

Dès lors, si l'on songe aux connexions, au voisinage si rapproché des centres optiques avec la région du quatrième ventricule, dont les lésions font apparaître le diabète, on ne peut pas être surpris de voir survenir des altérations dans les organes centraux visuels eux-mêmes. Chez les malades glycosuriques, la transmission de ces altérations aux tubercules quadrijumeaux et de là aux bandelettes optiques peut expliquer assez bien l'abolition de la vision, soit par l'atrophie de la rétine, soit par les lésions survenues sur le trajet interne des organes visuels cérébraux.

TRAITEMENT DES AMBLYOPIES ET AMAUROSES DANS LA GLYCOSURIE.

Dans les amblyopies légères, le traitement local n'a pas une très-grande action ; sauf quelques frictions faites sur le front et les tempes, avec des liniments plus ou moins excitants, ou l'emploi de verres convexes appropriés, nous ne voyons pas quels moyens pourraient être employés avec avantage.

Dans l'amblyopie grave avec ou sans atrophie, les moyens locaux n'ont pas non plus une grande importance. Quelques vésicatoires appliqués sur les tempes ou derrière les oreilles pourront donner en quelques circonstances de bons résultats, mais passagers.

Ce n'est d'ailleurs qu'avec une extrême prudence que l'on doit recourir à ce moyen, sur des sujets où la moindre plaie peut être le point de départ d'érypipèles ou de gangrènes.

Ce n'est guère qu'au traitement de l'affection générale que le médecin doit donc porter tous ses soins.

Les féculents seront interdits et l'alimentation devra se composer surtout de substances empruntées au règne animal. Cependant l'emploi des végétaux herbacés pourra être de temps en temps conseillé.

Le pain de gluten remplacera le pain ordinaire.

Les vins blancs seront supprimés et les vins rouges de Bourgogne seront les seuls que l'on permettra. Selon les cas, on les fera couper avec de l'eau de Vichy ou de la macération de quinquina.

Si, sous l'influence de ce régime maintenu avec sévérité pendant quelque temps, le sucre vient à diminuer ou à disparaître, on peut essayer alors de faire tolérer quelques féculents. C'est alors aussi le moment, comme le conseille M. le professeur Bouchardat, de soumettre le diabétique à l'entraînement.

La gymnastique, la marche ou tout autre exercice, de plus en plus énergique, poussé jusqu'à la sudation, et immédiatement suivi de massage ou de frictions, seront alors ordonnés.

L'eau de Vichy ou les alcalins sont utiles à cette période ou au début de l'affection, mais ne doivent jamais être employés quand le diabète a déjà produit la consomption.

Comme médicaments, quelques médecins conseillent l'opium. Dans les commencements de son emploi, on en obtient souvent de bons résultats ; il calme considérablement la soif ; mais son efficacité, en général, est passagère, et il est loin d'être le spécifique de cette maladie, comme le prétendent quelques observateurs.

L'huile de morue, le fer, le quinquina paraissent

utiles à employer pour prévenir l'état de consomption et l'atténuer quand il est déjà prononcé.

Quelques médecins ont une grande confiance dans la strychnine ; cette substance maintient l'activité des fonctions digestives. Nous pensons, en outre, que son emploi est indiqué particulièrement dans la forme atrophique des altérations oculaires.

L'acide arsénieux peut donner aussi de bons résultats, mais c'est aussi seulement comme modificateur général de l'organisme.

On a préconisé, dans ces derniers temps, contre le diabète sucré, les inhalations d'oxygène, et aussi, comme méthode de traitement général, l'emploi des acides. Nous ne connaissons pas suffisamment les résultats de ces médications pour en affirmer les bons résultats ou l'inutilité.

Tels sont les moyens auxquels le médecin s'adressera, quand il sera en présence d'un glycosurique atteint de troubles visuels. Il n'est pas douteux qu'en certains cas on ne puisse en obtenir avec une amélioration de la santé générale une disparition ou une diminution des troubles visuels, mais ce résultat ne sera obtenu, il faut le dire, que lorsque des lésions graves ne se seront pas encore produites, soit sur les membranes internes de l'œil, soit sur le trajet des organes visuels intracrâniens.

Pl. I

Fig. 2.

Retinite albuminurique.

Fig. 1.

Oeil physiologique.

Imp. Becquet Paris

Pl. II.

Fig. 3.

Fig. 4.

Imp. Becquet, Paris

Retinite glycosurique.

Retinite diabétique.

Pl. III.

Fig. 5.

Retinite albuminurique

Fig. 6.

Retinite albuminurique.

Imp. Becquet Paris.

EXPLICATION DES PLANCHES.

PLANCHE I.

Fig. I. La papille est rosée. Les artères sont plus pâles et à double contour. Tout le fond de l'œil présente une teinte rouge uniforme.

Fig. II. La papille est fortement congestionnée; ses contours sont complétement masqués. Ce n'est que par l'émergence des vaisseaux qu'on peut juger où se trouve la papille. Tout autour de celle-ci on remarque des taches hémorrhagiques en forme striée; des taches exsudatives blanchâtres apparaissent dans le segment postérieur.

PLANCHE II.

Fig. III. Papille atrophiée dans sa partie externe. Les vaisseaux capillaires manquent complétement; des taches hémorrhagiques et des taches exsudatives blanchâtres sont disséminées sur toute l'étendue de la rétine.

Fig. IV. Papille fortement congestionnée; on ne voit pas ses coutours; des taches hémorrhagiques striées et des taches exsudatives blanches occupent une grande partie de la rétine. Quelques-unes de ces taches sont entourées de pigment.

PLANCHE III.

Fig. V. Toute la partie centrale de la rétine est parsemée de taches exsudatives blanchâtres très-fines. Du côté de la macula on aperçoit les taches exsudatives disposées en forme d'éventail. Nulle part on ne voit de trace d'une apoplexie, et la papille est à peine congestionnée.

Fig. VI. Infiltration péripapillaire séreuse et périvasculaire. Taches hémorrhagiques très-nombreuses, d'une forme striée; du côté de la macula on voit un groupe de petits points blancs dont l'ensemble a des bords très-limités. D'autres taches blanches s'aperçoivent autour de la papille, et l'une d'entre elles se trouve traversée par un vaisseau rétinien.

XLVII
C 1